

# Orbital Enfeksiyonların Etyolojik İncelemesi ve Tedavisi\*

Ahmet Z. Burakgazi (\*), Ayşe Burcu Nurözler (\*\*), Firdevs Örnek (\*\*\*)

## ÖZET

**Amaç:** Orbital veya preseptal sellülitlerin etyolojik özelliklerini incelemek ve tedaviye cevabını değerlendirmek.

**Gereç ve Yöntem:** Mart 2001-Temmuz 2005 tarihleri arasında S.B. Ankara Eğitim ve Araştırma Hastanesi 2. Göz Kliniğinde orbital veya preseptal sellülit nedeniyle tedavi edilen, 33 olgunun 33 gözü retrospektif olarak incelendi. On sekiz (%55) erkek, 15 (%45) kız olgunun, yaş ortalamaları  $12.1 \pm 14.7$  yaş (1-59) idi. Olgular; etyolojik faktörler, klinik bulgular, uygulanan tedavi ve tedaviye cevap açısından değerlendirildi.

**Bulgular:** Olguların %39'u 0-5 yaş grubu arasındaydı. Kız, erkek oranında anlamlı bir fark yoktu (E/K:1.2). Otuz üç olgunun 26'sında (%78) orbital ve preseptal sellülit sebebi olabilecek çeşitli etyolojik faktörler bulundu. Olguların %42.4'ünde paranasal sinüzit, %21.2'sinde üst solunum yolu enfeksiyonu, %6.1'inde böcek sokması, %6.1'inde dakriyosistit, %3'ünde maksillo-fasiyal cerrahi mevcuttu. Tedavide yirmibeş olguda (%76) tek, 8 olguda (%24) birden fazla sistemik antibiyotik uygulandı. Ortalama  $2.6 \pm 0.8$  günde periorbital ödemde azalma gözlemlendi. Hastalar ortalama  $4.7 \pm 3.1$  gün hospitalize edildi. Sadece bir hastada orbital apse drene edildi.

**Sonuçlar:** Orbital enfeksiyonlar 0-5 yaş grubunda daha sık görüldü. En sık görülen etyolojik faktörler sinüzit ve üst solunum yolu enfeksiyonuydu. Olguların %24'ünde birden fazla sistemik antibiyotik kullanımı gerekti. Sadece bir olguda cerrahi tedaviye gereksinim oldu. Erken tanı ve etkili medikal tedavinin, cerrahi tedaviye ihtiyacı azalttığı sonucuna varıldı.

**Anahtar Kelimeler:** Orbital sellülit, preseptal sellülit, sinonazal enfeksiyonlar.

## SUMMARY

### Evaluation of Etiology and Management of Orbital Infections

**Purpose:** This study was conducted to evaluate etiology, management and outcome of orbital infections.

**Materials and Methods:** This study retrospectively reviewed cases of 33 patients with evidence of orbital infections admitted to 2. Eye Clinic of Ankara Training and Research Hospital between March 2001 and July 2005. Eighteen (55%) were male and fifteen (45%) were female.

(\*) S.B.Ankara Eğitim ve Araştırma Hastanesi II. Göz Kliniği Asistanı  
(\*\*) S.B.Ankara Eğitim ve Araştırma Hastanesi II. Göz Kliniği Şef muavini  
(\*\*\*) S.B.Ankara Eğitim ve Araştırma Hastanesi II. Göz Kliniği Şefi  
♦ TOD. 38. Ulusal Oftalmoloji Kongresinde ön çalışma olarak sunulmuştur.

Yazışma adresi: Dr. Ahmet Z. Burakgazi Azerbeycan Cad. 11/3  
Bahçelievler /Ankara E-posta: drburakgazi@yahoo.com

Mecmuaya Geliş Tarihi: 23.11.2005  
Düzeltilmeden Geliş Tarihi: 15.03.2006  
Kabul Tarihi: 27.03.2006

The mean age was  $12.1 \pm 14.7$  years (1-59). We evaluated cases according to their etiologic factors, clinical sign and symptoms, management and outcome of treatment.

**Results:** Thirty-three percent of the patients' ages were between 0 and 5 years old. There was no significant difference in their sexes. Several etiologic factors were found for 26 of 33 cases (78%) to explain the reason of the orbital or preseptal cellulites. Of our cases, 42.4 % had paranasal sinusitis, 21.2 % had upper respiratory tract infections, 6.1 % had insect bites, 6.1 % had dacriocystitis, and 3 % had maxillofacial surgery. We administered single systemic antibiotic regimen in 25 cases (76%), multiple systemic antibiotic regimen in 8 cases (24%). Periorbital edema started to decrease after average in  $2.6 \pm 0.8$  days. Patients were hospitalized average in  $4.7 \pm 3.1$  days.

**Conclusions:** Orbital infections were more commonly seen in 0-5 year-old group. The most common etiologic factors were sinusitis and upper respiratory tract infections. We administered multiple systemic antibiotics in 24% of cases. Only for one case surgical intervention was needed. Early diagnosis and effective medical treatment reduces the requirement of surgical treatment.

**Key Words:** Orbital cellulites, preseptal cellulites, sinonasal infections.

## GİRİŞ

Orbital enfeksiyonlar, özellikle de orbital sellülitler, görmeyi ve yaşamı tehdit edebilen oküler acil hastalıklardır. Belirgin kapak ödemi, proptozis, kemozis, görme azalması, göz hareketlerinde ağrı ve kısıtlılıkla karakterize bir tablodur. Hastalığın sınıflandırması ilk kez 1937'de Hubert tarafından yapılmış ve daha sonra Smith ve Spencer tarafından gözden geçirilmiştir (1,2). Chandler ve arkadaşları 1970 yılında orbital enfeksiyonları, periorbital sellülit, orbital sellülit, subperiostal apse, orbital apse ve kavernoöz sinüs tromboz olarak 5 gruba ayırmışlardır. Diğer bir sınıflandırma ise enfeksiyonun orbital septumun önünde (preseptal sellülit) veya arkasında (postseptal veya orbital sellülit) olmasına göre yapılmaktadır. Bu iki bölüm arasında lenfatik ve venöz bağlantı olmaması nedeniyle, orbital septum derin orbitaya enfeksiyonun yayılımını engelleyen bir bariyer gibi rol oynar (3,4). Preseptal sellülit tam olarak oküler acil bir tablo sayılmasa da özellikle küçük çocuklarda, hızlı bir şekilde orbital sellülitte ilerleyebilmektedir (5).

Orbital enfeksiyon tanısında hikaye, oftalmolojik muayene, radyolojik ve bakteriyolojik incelemeler yapılmaktadır. Bilgisayarlı tomografi (BT) preseptal enfeksiyonda gerekli değildir. Ancak klinik olarak postseptal enfeksiyon düşünüüyorsa tanı ve tedavi kararında yol göstericidir. Kafa içi komplikasyonlardan şüphelenildiği zaman veya 24-48 saatlik tedaviye rağmen postseptal enfeksiyon bulguları ilerlemeye devam ediyorsa BT mutlaka çekilmelidir (4,6,7).

Bu çalışmada; orbital veya preseptal sellülitlerin etyolojik özellikleri incelenmiş ve tedaviye cevabı değerlendirilmiştir.

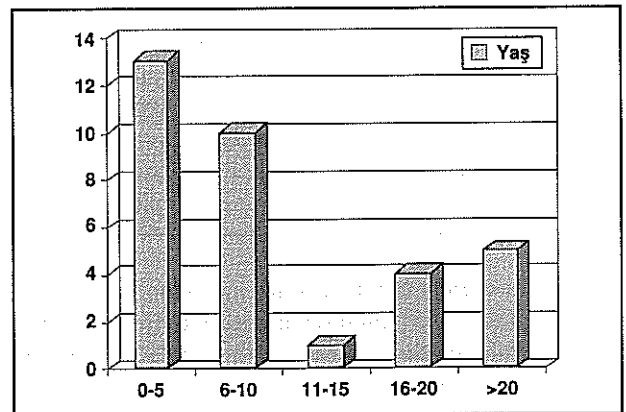
## GEREÇ VE YÖNTEM

Mart 2001-Temmuz 2005 tarihleri arasında S.B Ankara Eğitim ve Araştırma Hastanesi 2. Göz Kliniğinde orbital veya preseptal sellülit nedeniyle tedavi edilen, 33 olgunun 33 gözü retrospektif olarak incelendi. Kayıtlardan yaş, cinsiyet, rutin göz muayene bulguları, orbital sellülitte neden olabilecek klinik, radyolojik ve bakteriyolojik inceleme bulguları, uygulanan tedavi ve tedavi sonuçları araştırıldı.

## BULGULAR

Hastaların 18'i (%55) erkek, 15'i (%45) kız olup, erkek kız oranı 1.2 idi. Yaş ortalaması  $12.1 \pm 14.7$  yaş (3.5 ay-59 yaş) olarak bulundu (Şekil 1). Olguların %73'ü 15 yaş ve altında idi. Yaş gruplarına göre incelendiğinde en yoğun dağılımın (%39) 0-5 yaş grubunda olduğu görüldü (Şekil 1).

Şekil 1. Yaş dağılımı



Yirmi beş (%76) olguda preseptal sellülit ve 8 (%24) olguda orbital sellülit mevcuttu. En sık rastlanan oküler muayene bulguları kapaklarda ödem ve kızarıklık, konjonktivada hiperemi, göz akıntısı ve göz hareketlerinde kısıtlılıktı (Tablo 1). Yirmi altı olguda (%78) orbital enfeksiyonlara neden olabilecek çeşitli etyolojik faktörler saptandı (Tablo 2). Bunlar; 14 olguda (%42.4) sinüzit, 7 olguda (%21.2) üst solunum yolu enfeksiyonu, 2 (%6.1) olguda böcek sokması, 2 (%6.1) olguda dakriyosistit ve 1 (%3) olguda geçirilmiş maksillofasiyal cerrahi öyküsü idi. Yedi olguda (%21.2) herhangi bir etyolojik faktör saptanmadı.

**Tablo 1. Hastaların Klinik Bulgular**

Bulgular	Hasta sayısı	%
Proptozis	4	12
Göz akıntısı	25	76
Göz hareketlerindeki kısıtlılık	9	27
Kemozis	15	45
Diplopi	2	6
Kapaklarda ödem	33	100
Hiperemi	10	30
Konjonktival membran	1	3

**Tablo 2. Etiyolojik Faktörler**

Tanı	Hasta Sayısı	%
Pansinüzit	14	42.4
Üst solunum yolu Enfeksiyonlar	7	21.2
Geçirilmiş maksillofasiyal cerrahi	1	3.0
Dakriyosistit	2	6.1
Böcek sokması	2	6.1
Bilinmeyen	7	21.2
Toplam	33	100

Yirmi olguda bakteriyolojik inceleme yapılabildi. Onbir olguda (%55) kültürde üreme oldu. Beş olguda *S. aureus*, 3 olguda *S. pneumoni* ve 3 olguda *H.influenza* üretildi (Tablo 3).

**Tablo 3. Mikrobiyolojik İnceleme**

Kültür	Göz Sayısı	%
Kültür (+)	11	33
<i>S.aureus</i>	5	15
<i>S. pnömoni</i>	3	9
<i>H. influenza</i>	3	9
Kültür (-)	9	28
Kültür alınmayan	13	39

Yirmi beş olguda (%76) tek, 8 olguda (%24) ikili sistemik antibiyotik tedavisi uygulandı. Sistemik tedaviye rağmen orbital apse gelişen bir olguda (%3) orbital apse drenajı yapıldı. Ortalama  $2.6 \pm 0.8$  günde kapak ödeminde ve göz hareketlerindeki kısıtlılıkta azalma görüldü. Hastaların hastanede kalış süreleri ortalama  $4.7 \pm 3.1$  gündü. Hiçbir hastada kalıcı görme kaybı ve nörolojik sekel gelişmedi.

## TARTIŞMA

Orbital sellülit yalnızca görmeyi değil, beyin apsesi, kavernoöz sinüs trombozu, menenjit gibi önemli komplikasyonları nedeniyle, hayatı tehdit edebilen oküler acil hastalıklardandır (8,9). Çocuklarda oküler adneksel ve orbital enfeksiyonlar daha sık görülmektedir ve hayatı tehdit eden komplikasyonların gelişme riski daha fazladır (3,10-12). Birçok çalışmada erkek hasta oranının daha sık olduğu bildirilmiştir, fakat bunun nedeni tam olarak açıklanamamıştır (10,11,13). Bizim çalışmamızda olguların %73'ü 15 yaş altında ve erkek hastaların kız hastalara oranı 1.2 idi.

Orbital sellülit sıklıkla sinonazal orijindir. En sık etmoid sinüsten kaynaklanmaktadır. Çalışmalar özellikle postseptal enfeksiyonun birden fazla sinüsten kaynaklandığını göstermektedir. En sık kombinasyon etmoid ve maksiller sinüzittir (4,12). Akut sinüzit, çocuklarda orbital enfeksiyonun en sık nedenidir. Erişkinlerde ise kronik sinüzitin akut atakları ciddi orbital komplikasyonlara neden olmaktadır (4). Antibiyotiklerdeki gelişmeler sonucu rinosinüzitten gelişen komplikasyonlar oldukça azalmıştır, fakat orbital tutulum riski hala yüksektir (14-16). Rinosinüzitten kaynaklanan orbital komplikasyonlar sıklıkla etmoid sinüsten lamina papiracea altındaki subperiosteal boşluğa yayılım sonucu ortaya çıkarlar. Nörovasküler delikler, konjenital veya akkiz kemik defekt-

leri ve kapaksız venöz kanallar, bakterilerin sinüslerden lamina papiracea yoluyla orbital periosteuma ulaşmasına potansiyel yollar oluştururlar (17).

Çocuklarda rinosinüzitle birlikte olan orbital komplikasyonlar genellikle tek taraflıdır. Bunun muhtemel nedeni enfekte ve enfekte olmayan sahalar üzerindeki lamina papiracea anatomileri arasındaki asimetridir. Lamina papiraceadaki açıklıklara 'Zuckerland açıklığı' denir ve asimetrik olarak dağılım gösterirler (18). Akkiz açıklıklar da genellikle asimetriktir. Çünkü bunlar sıklıkla travmadan kaynaklanır ve nadiren yüzün her iki yarısını eşit olarak tutarlar. Bu asimetri enfeksiyonun tek taraf orbitaya yayılmasına neden olur. Kemik açıklıklar paranazal BT ile gösterilebilir (19).

Erizipel ve impetigo gibi çocukluk çağı enfeksiyonları orbital venler ve septik tromboflebit yoluyla retrograt akımla orbital enfeksiyona yol açabilir. Dakriyosistit, odontojenik enfeksiyonlar, künt ve penetran travmalar, orbital yabancı cisimler, orbital veya periorbital cerrahiler de orbital sellülitte neden olabilir (3). Çalışmamızda olguların % 63'ünde orbital enfeksiyonun nedeninin sinüzit ve üst solunum yolu enfeksiyonu olduğu gözlemlendi.

Orbital sellülitin mikrobiyolojik spektrumunu ayırt etmeye yönelik son dönemlerde birçok çalışma yapılmıştır, fakat sonuçlar birbiri ile uyumlu değildir (20,21). H.influenza tip b aşısı uygulamalarından önceki dönemlerde, preseptal enfeksiyonun en sık nedeninin H. influenzae olduğu ve bakteriyemi ile birlikte bulunduğu bildirilmektedir (22). Kan kültüründe genellikle üreme olmadığı için patojen mikroorganizmayı ayırt etmeye yönelik son dönemdeki çalışmalar sıklıkla konjonktiva kültürüne dayanmaktadır. Tespit edilen mikroorganizmalar ise S.aureus, S.pnömoni ve çeşitli diğer streptococcus suşları gibi, göz ve çevresi dokularında normal olarak kolonize olan mikroorganizmalardır (22). Donahue'nin orbital sellülitin mikrobiyolojik spektrumu ile ilgili 10 yıllık çalışmasında, H. influenzae insidansının dramatik olarak azaldığı ve streptococcus suşlarının arttığı bildirilmiştir (5). Orbital apse ve tutulan sinüslerle ilgili mikrobiyolojik çalışmalar sınırlıdır. Sobol ve ark. opere edilen hastalarda sinüs kültürünün hastaların %36'sında pozitif olduğu ve en sık rastlanan patojenin S.aureus ve S.pneumoni olduğunu göstermiştir (23). Harris ve ark. çalışmasında subperiosteal apse drenaj kültürlerinde 9 yaşından küçük çocuklarda herhangi bir anaerob ajan saptanmadığı ve aerobların sıklıkla da tek bir patojenden oluştuğu göstermiştir. On beş yaşından büyüklerde ise birden fazla mikroorganizma üretilmiş, aerob ve anaerobların bir arada bulunabileceği bildirilmiştir (3). Bu muhtemelen anatomik yapıdaki değişimden

kaynaklanmaktadır. Çünkü artan yaşla birlikte sinüs kavitesi genişlemekte, fakat ostiumların büyüklüğü aynı kalmaktadır (3). Dolayısıyla kavitenin drenajı küçük çocuklarda geniş bir açıklıktan, yetişkinlerde ise daha dar bir açıklıktan sağlanmaktadır. Çocuklarda sinüs kavitesine göre ostiumun rölatif olarak geniş olması, akut sinüzitin çocuklarda sık görülmesini ve üst solunum yolu enfeksiyonlarında sık sinüzit gelişmesini açıklamaktadır. Bu nedenle kronik sinüzit 16 yaşından küçük çocuklarda nadir görülmekte ve anaerob mikroorganizma izolasyonu yaşla birlikte artmaktadır. Bu çalışmada 20 olguda mikrobiyolojik inceleme yapılabildi ve bunların %55'sinde üreme saptandı. Beş olguda S. aureus, 3 olguda S.pneumoni ve 3 olguda H. influenzae üretildi. Anaerob mikroorganizma tespit edilmedi.

Birçok orbital enfeksiyon medikal tedaviye yanıt vermektedir. Klinik tablo ve hastanın yaşına göre tedaviye karar verilir ve Gr(+) ve Gr(-) mikroorganizmalara etkili geniş spektrumlu antibiyotikler ile tedaviye başlanmaktadır. Kültür sonucu ve antibiyotik duyarlılık testine göre gerekli ilave veya değişim yapılmaktadır. Başlangıçta intravenöz tedavi uygulanmakta, klinik tablo kontrol altına alındıktan sonra tedaviye oral olarak devam edilmektedir (6). Tedavi süresi 10-14 gündür. Şiddetli kemik harabiyeti ile birlikte seyreden etmoidal sinüzite sekonder orbital sellülitlerde, 10 günlük intravenöz tedaviyi takiben yüksek doz oral antibiyotik ile tedavi 21 güne tamamlanır (22). Bazı araştırmacılar BT'de subperiosteal apse tespit edildiği zaman acil cerrahi tedavi önermektedirler (3,24). Diğerleri ise tüm hastalara öncelikle medikal tedavi başlanıp, eğer görme tehdit altındaysa veya medikal tedaviye rağmen düzelme yoksa cerrahi drenaj önermektedir (3). Younis ve ark. BT'de apse formasyonu varsa, başlangıç muayenede görme 20/60 veya daha kötü ise, şiddetli orbital komplikasyonlar varsa, medikal tedaviye rağmen düzelme yoksa cerrahi drenaj uygulamasını önermektedirler (6).

Bu çalışmada olguların %76'sı tek sistemik antibiyotik tedavisine cevap verdi. Olguların %24'ünde birden fazla antibiyotik kombinasyonu uygulandı. Sistemik tedaviye rağmen orbital apse gelişen bir olguda (%3) orbital apse drenajı yapıldı. Ortalama 2.6±0.8 günde kapak ödeminde ve göz hareketlerindeki kısıtlılıkta düzelme görüldü ve hastaların hastanede kalış süresi ortalama 4,7± 3.1 gün idi. Hiçbir hastada kalıcı görme kaybı ve nörolojik sekel gelişmedi.

## SONUÇ

Sonuç olarak; orbital enfeksiyonlar, özellikle de orbital sellülitler, görmeyi hatta yaşamı tehdit eden oküler

acillerdendir. Çocukluk yaş grubunda daha sık görül-  
mekte olup daha hızlı ilerler. Erken tanı ve etkili medi-  
kal tedavi cerrahi tedaviye gereksinimi azaltır.

#### KAYNAKLAR

1. Hubert L: Orbital infections due to nasal sinusitis. NY State J Med 1937; 37: 1559-64.
2. Smith AF, Spender JF: Orbital complications resulting from lesions of the sinuses. Ann Otol Rhinol Laryngol 1948; 57: 5-27.
3. Jain A, Rubin PA: Orbital cellulitis in children. Int Ophthalmol Clin 2001; 41: 71-86.
4. Osguthorpe JD, Hochman M: Inflammatory sinus diseases affecting the orbit. Otolaryngol Clin North Am 1993; 26: 657-71.
5. Donahue SP, Schwartz G: Preseptal and orbital cellulitis in childhood. A changing microbiologic spectrum. Ophthalmology 1998; 105: 1902-5.
6. Younis RT, Lazar RH, Bustillo A, Anand VK: Orbital infection as a complication of sinusitis: are diagnostic and treatment trends changing?. Ear Nose Throat J 2002; 81: 771-5.
7. Zimmerman RA, Bilaniuk LT: CT of orbital infections and its cerebral complications. AJR AM J Roentgenol 1980; 134: 45-50.
8. Jarrett WH 2nd, Gutman FA: Ocular complications of infection in the paranasal sinusitis. Arch Ophthalmol 1969; 81: 683-8.
9. Chandler JR, Langenbrunner DJ, Stevens ER: The pathogenesis of orbital complications in acute sinusitis. Laryngoscope 1970; 80: 1414-28.
10. A. Örtem. Orbital Sellülitler. T Oft Gaz 1989; 19: 691
11. Watters EC, Wallar PH, Hiles DA, Micheals RH: Acute orbital cellulitis. Arch Ophthalmol 1976; 94: 784-8.
12. Weber AL, Mikulis DK: Inflammatory disorders of the paraorbital sinuses and their complications. Radiol Clin North Am 1987; 25: 615-30.
13. Hodges E, Tabbara KF: Orbital cellulitis: Review of 23 cases from Saudi Arabia. Br J Ophthalmol 1989; 73: 205-8.
14. Skedros DG, Haddad J Jr, Bluestone CD, Curtin HD: Subperiosteal orbital abscess in children: diagnosis, microbiology, and management. Laryngoscope 1993; 103: 28-32.
15. Manning S: Endoscopic management of medial subperiosteal orbital abscess. Arch Otolaryngol Head Neck Surg 1993; 119: 789-91.
16. Kessler A, Berenholz LP, Segal S: Transnasal endoscopic drainage of a medial subperiosteal orbital abscess. Eur Arch Otorhinolaryngol 1998; 255: 293-5.
17. Harris GJ: Subperiosteal abscess of the orbit. Arch Ophthalmol 1983; 101: 751-7.
18. Mitchell R, Kelly J, Wagner J: Bilateral orbital complications of pediatric rhinosinusitis. Arch Otolaryngol Head Neck Surg 2002; 128: 971-4.
19. Moulin G, Dessi P, Chagnaud C: Dehiscence of the lamina papyracea of the ethmoid bone: CT findings. AJNR Am J Neuroradiol 1994; 15: 151-3.
20. Chang CH, Lai YH, Wang HZ, Su MY, Chang CW, Peng CF: Antibiotic treatment of orbital cellulitis: an analysis of pathogenic bacteria and bacterial susceptibility. J Ocul Pharmacol Ther 2000; 16: 75-9.
21. Ambati BK, Ambati J, Azar N, Stratton L, Schmidt EV: Periorbital and orbital cellulitis before and after the advent of Haemophilus influenzae type B vaccination. Ophthalmology 2000; 107: 1450-3.
22. Starkey CR, Steele RW: Medical management of orbital cellulitis. Pediatr Infect Dis J 2001; 20: 1002-5.
23. Sobol SE, Marchand J, Tewfik TL, Manoukian JJ, Schloss MD: Orbital complications of sinusitis in children. J Otolaryngol. 2002; 31: 131-6.
24. B. Hepdoğan, G. Slem, R. Ersöz: Orbital Sellülitler. 21. Ulusal Türk Oft. Kong. Bülteni 1988; 2: 1209.