

Kafa İçi Basınç Artışına İkincil Gelişen Papilla Ödemi Olgularında Optik Sinir Kılıfı Fenestrasyonu Sonuçları

Hayyam Kıratlı (*), Barış Sönmez (**), Sevgül Bilgiç (***)

ÖZET

Amaç: Kafa içi basınç artışı nedeniyle papilla ödemi ve görme kaybı gelişen hastalarda optik sinir kılıfı fenestrasyonunun, görme keskinliği, papilla ödemi ve görme alanı üzerine etkileri değerlendirildi.

Yöntem: Kasım 1995 - Aralık 2002 tarihleri arasında Hacettepe Üniversitesi Tıp Fakültesi'nde psödötümör serebri (10 hasta, 14 göz) ve saggital - transvers sinüs trombozu (2 hasta, 3 göz) nedeniyle izlenen ve tam tıbbi tedaviye rağmen ilerleyici papilla ödemi ve görme işlevi kaybı gösteren 12 hastanın 17 gözüne optik sinir kılıfı fenestrasyonu yapıldı. Takip süresi 2 ay ile 3 yıl arasında değişmekteydi (ortalama 15 ay).

Sonuçlar: 17 olgunun 13'ünde (%76) görme keskinliği artarken 4'ünde değişiklik olmadı. Tüm olgularda görme alanı kayıplarında azalma saptandı. Papilla ödemi, son kontrollerde, 14 olguda (%82) kaybolurken 3 olguda sebat etti. Tek taraflı optik sinir kılıfı fenestrasyonu uygulanan 7 hastada, diğer göz görme keskinliğinde artış, papilla ödeminde gerileme ve görme alanı kayıplarında azalma tespit edildi. Cerrahi sırasında veya sonrasında hiçbir hastada komplikasyon görülmedi.

Tartışma: Optik sinir kılıfı fenestrasyonu, kafa içi kitle sonucu gelişenler hariç kafa içi basınç artışına ikincil oluşan papilla ödemi olgularında ilerleyici görme işlevi bozukluklarını önlemeye yönelik, güvenli ve etkili bir cerrahi seçenektir.

Anahtar Kelimeler: Psödötümör serebri, papilla ödemi, optik sinir kılıfı fenestrasyonu

SUMMARY

Optic Nerve Sheath Fenestration for the Treatment of Papilledema Secondary to Increased Intracranial Pressure

Aim: To investigate the effects of optic nerve sheath fenestration on visual acuity, papilledema and visual fields in patients with papilledema secondary to increased intracranial pressure.

Methods: Between November 1995 - December 2002, optic nerve sheath fenestration was performed on 17 eyes of 12 patients with progressive papilledema and visual function deterioration secondary to increased intracranial pressure despite of being on maximum medical therapy. Patients with intracranial mass lesions were excluded. Main etiological factor for development of papilledema was pseudotumor cerebri in 10 patients (14 eyes operated), and two patients had saggital - transverse sinus thrombosis (3 eyes operated). Mean follow up was 15 months.

(*) Doç. Dr., Hacettepe Üniversitesi Tıp Fakültesi Göz Hastalıkları AD

(**) Araştırma Görevlisi, Hacettepe Üniversitesi Tıp Fakültesi Göz Hastalıkları AD

(***) Prof. Dr., Hacettepe Üniversitesi Tıp Fakültesi Göz Hastalıkları AD

Yazışma adresi: Doç. Dr. Hayyam Kıratlı, Hacettepe Tıp Fak. Göz Hast. A.D., Ankara

Mecmuaya Geliş Tarihi: 01.04.2003

Düzeltilmeden Geliş Tarihi: 10.11.2003

Kabul Tarihi: 08.12.2003

Results: Postoperatively there was an increase in visual acuity in 13 of 17 eyes (%76). There was definitive improvement in visual field defects in all eyes and papilledema resolved in 14 of 17 eyes (%82) at the final examination.

Conclusion: Optic nerve sheath fenestration is a safe, effective surgical procedure to prevent progressive functional visual impairment in patients with papilledema secondary to increased intracranial pressure.

Key Words: Pseudotumor cerebri, papilledema, optic nerve sheath fenestration

GİRİŞ

Psödötümör serebri (PS), kafa içi kitle veya hidro-sefali olmaksızın kafa içi basınç artışıyla seyreden bir hastalıktır.

PS patofizyolojisini açıklamaya yönelik birçok teori ileri sürülmüş (1), ancak bugüne kadar tatmin edici patolojik bir kanıt bulunamamıştır. Baş ağrısı, geçici görme bulanıklıkları ve çift görme PS'nin başlıca belirtileridir. Hastalığın sınırlı ve selim bir seyri olduğuna dair yaygın bir kanı bulunsa da hastaların %25 ila %50'sinde uzun süreli papilla ödeme ikincil ciddi ve kalıcı görme kayıpları meydana gelebilmektedir (2-3). Psödötümör serebri kafa içi kitle lezyonları hariç, kafa içi basıncı artışının en sık sebebidir. Tedavide asetozalamid, furozemid, oral kortikosteroidler, oral gliserol ve boşaltıcı lomber ponksiyon uygulanır (4). İlaçla kontrol altına alınamayan olgularda ise çeşitli beyin omurilik sıvısı şant yöntemleri veya optik sinir kılıfı fenestrasyonu cerrahi olarak uygulanmaktadır (5-6).

Bu çalışmada kafa içi basınç artışına ikincil papilla ödemi gelişmiş olgularda uygulanan optik sinir kılıfı fenestrasyonu sonuçları incelenmiştir.

YÖNTEM ve GEREÇ

Kafa içi basınç artışının etiyojisi incelendiğinde 10 hastada psödötümör serebri, 2 hastada sagittal - transvers sinüs trombozu saptandı. Kasım 1995 - Aralık 2002 tarihleri arasında 12 hastanın 17 gözüne optik sinir kılıfı fenestrasyonu mediyal transkonjonktival yaklaşım ile uygulandı.

Tüm hastalara tam bir nörolojik muayene ve lomber ponksiyon yapıldı. Saggital ve transvers sinüs trombozu tanısı magnetik rezonans görüntüleme ile, psödötümör serebri tanısı yüksek beyin omurilik sıvısı (BOS) basıncı (>250 mmH₂O), normal BOS sitoloji ve biyokimya değerleri ve normal kafa içi ve orbita görüntüleme sonuçlarına dayanılarak konuldu. Göz muayenesinde görme keskinlikleri ölçüldü, renk görme (Ishihara) ve görme alanları (görmenin yeterli olduğu olgularda Goldmann veya Humphrey ile, diğerlerinde karşılaştırma ile) değerlendirilerek optik disklerin durumu ameliyat öncesi

ve sonrası kontrollerde renkli fundus fotoğrafları ile belgelendi. Tüm olgularda dereceli afferent pupil defekti ameliyat öncesi ve sonrası kontrollerde değerlendirildi. Olgulara ait bilgiler Tablo 1'de özetlenmiştir. Ağızdan asetazolamid ve kortikosteroid kullanımına rağmen yüksek BOS basıncı ve duruma eşlik eden ilerleyici görme işlevi kayıpları (görme keskinliği, görme alanı, renk görme) optik sinir kılıfı fenestrasyonu için endikasyon kabul edildi. Tek tarafa uygulanan cerrahi sonrası diğer göz görme işlevi ve optik sinir muayene bulguları açısından iyileşme göstermeyen hastalara, ilk ameliyatı takiben ortalama bir hafta sonra diğer göze de optik sinir kılıfı fenestrasyonu uygulandı.

Hastalar cerrahi sonrası 1. hafta ve 2. ay ve sonrasında 3 aylık izlemlerle değerlendirildi. Takip süresi 2 ay ile 3 yıl arasında değişmekte idi. Kontrollerde görme keskinliği, renk görme, optik disk fundoskopik muayeneleri ile görme alanı testleri tekrarlandı.

Cerrahi teknik:

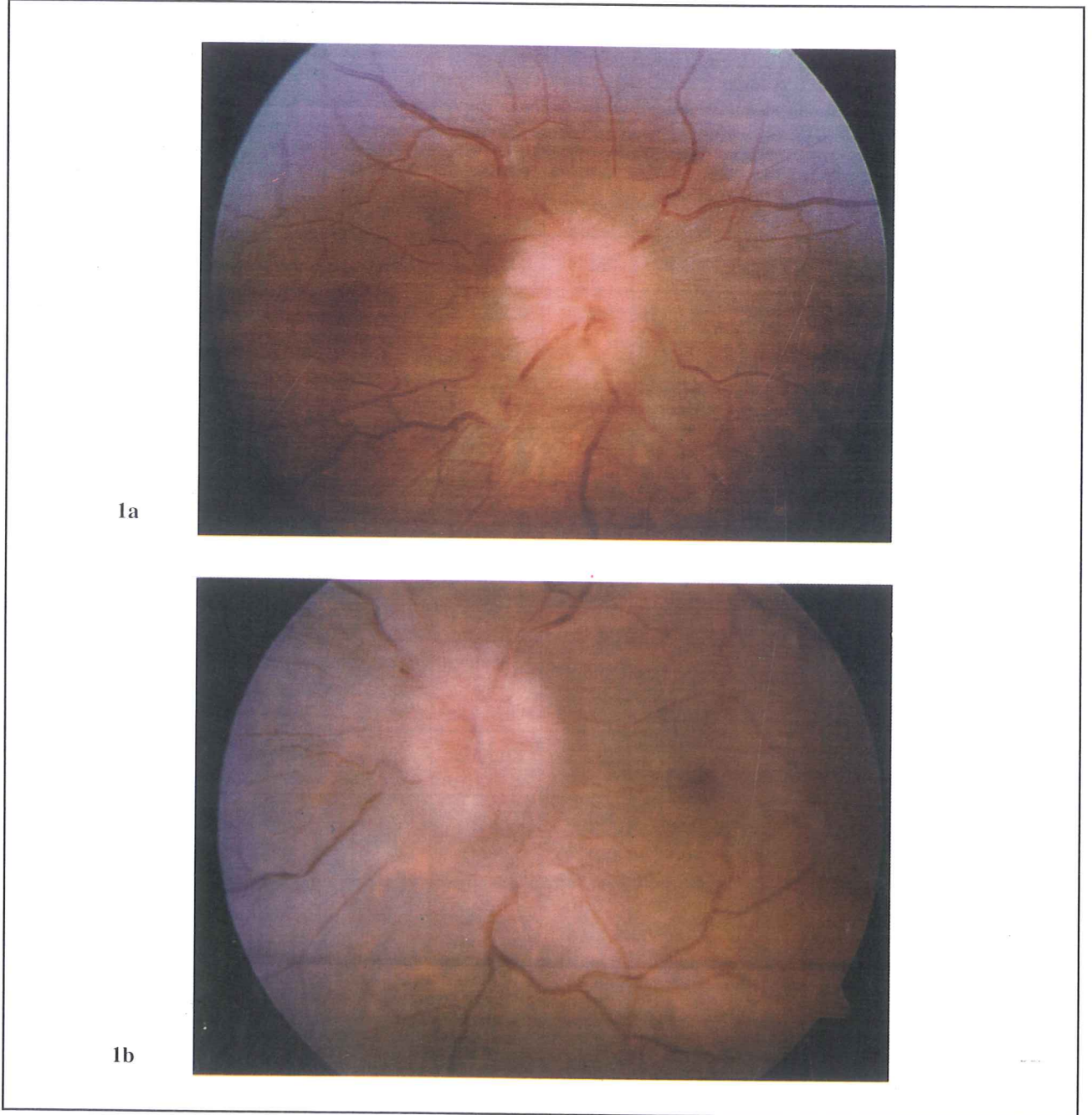
Optik sinir kılıfı fenestrasyonu daha önce tanımlanmış yöntem ile (7) özet olarak şu şekilde uygulandı: Üstten başlayarak korneoskleral limbus 2 mm gerisinden konjonktiva mediyalinden 270° açıldı, üst ve alt rektus kaslarının altından 4-0 ipek ile traksiyon dikişleri geçildi. Mediyal rektus kası ayrılmış ve 6-0 poliglaktin dikişlerle askıya alınarak dezense edildi. Daha sonra ameliyat mikroskobu altında göz küresi 30 saniyelik sürelerle laterale deviyeye edilerek pamuk uçlu aplikatörlerle Tenon kapsülü altından arkaya doğru künt diseksiyon yapıldı ve optik sinire ulaşıldı. Optik siniri ortaya çıkarmada ve orbita yağ dokusu içerisinde yön bulmada iki vorteks ven ve mediyal uzun posterior siliyer arterden yararlanıldı. Optik sinir ve göz küresi birleşim yerinden 3 mm geriden başlayarak optik sinir kılıfının damarsız bölgelerine, durayı içerecek şekilde 3 ila 4 adet uzunlamasına kesi yapıldı. Bu işlem için üçgen timpanik membran bıçakları kullanıldı. Subaraknoid mesafeye girildiği basınçlı tarzda BOS gelmesiyle anlaşıldı. Kesilerin altından adele kroşesi geçirilmek suretiyle sinir ile araknoid arası olası yapışıklık ve trabekülasyonlar açılmaya çalışıldı. Daha sonra dikdörtgen şeklinde bir dura parçası eksize edildi. Sinir dekompresyonunu takiben

Tablo 1. Aynı hastanın ilk ameliyat edilen gözü "a", ikincisi "b" harfleri ile gösterilmiştir

Hasta	Yaş	Tanı	Cins.	Belirti	Göz	Postop GK	Postop GK2	Papilla ödeminde iyileşme	Görme Alanında iyileşme
1	29	Ps	K	Görme bulanıklığı, Baş ağrısı	Sağ	0.8	1.0	+	+
2a	37	Ps	K	Görme bulanıklığı, Baş ağrısı	Sağ	0.9	1.0	+	+
2b					Sol	1.0	1.0	+	+
3a	44	Ps	K	Görme bulanıklığı, Baş ağrısı	Sağ	0.5	0.6	+	+
3b					Sol	0.5	0.5	+	+
4	31	Ps	E	Baş ağrısı	Sağ	0.4	1.0	+	+
5	35	Ps	E	Görme bulanıklığı, Baş ağrısı	Sol	1 m ps	0.1	+	+
6a	25	St	K	Görme bulanıklığı, Baş ağrısı, Çift görme	Sağ	50 cm ps	0.4	+	+
6b					Sol	pp	0.1	+	+
7	24	Ps	E	Baş ağrısı, Çift görme	Sağ	1.0	1.0	+	+
8	42	Ps	K	Görme bulanıklığı, Baş ağrısı	Sol	0.3	0.9	+	+
9a	21	Ps	E	Görme bulanıklığı, Baş ağrısı	Sol	0.1	0.25	-	+
9b					Sağ	0.2	0.2	-	+
10	40	Ps	E	Görme bulanıklığı, Baş ağrısı Çift görme	Sol	0.3	0.4	-	+
11a	49	Ps	K	Görme bulanıklığı, Baş ağrısı	Sağ	0.3	0.8	+	+
11b					Sol	0.4	0.8	+	+
12	22	St	E	Görme bulanıklığı	Sağ	30 cm ps	2 m ps	+	+

E:erkek K:kadın, GK:görme keskinliği, Ps:psödötümör serebri, St:siniüs trombozu, ps:parmak sayma

Resim. Psödötümör serebri tanısıyla sağ göze optik sinir kılıfı fenestrasyonu uygulanan olgunun amelyat öncesi (Resim 1a, 1b) ve ameliyat sonrası (Resim 2a, 2b) fundus fotoğrafları



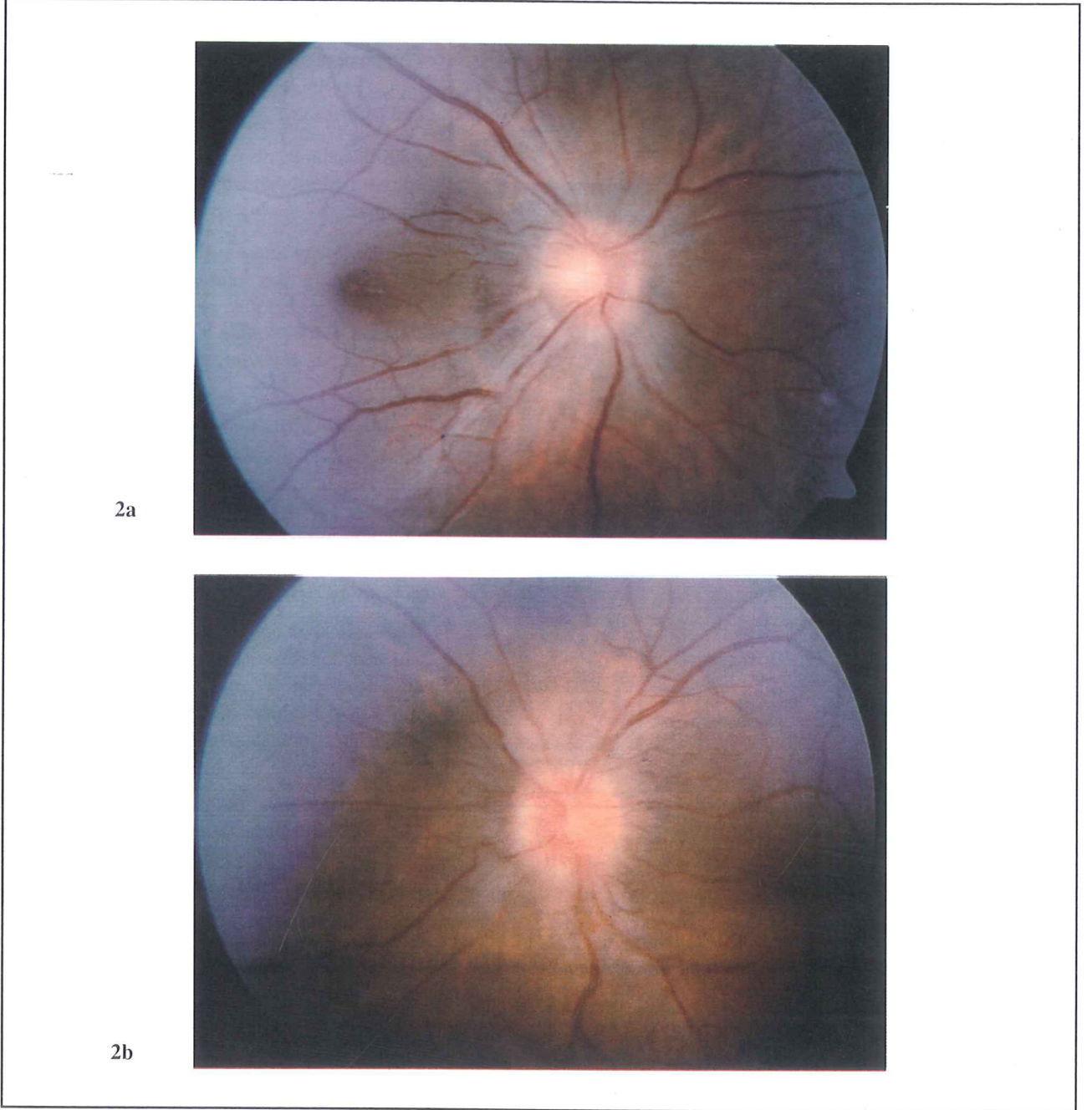
traksiyonlar kaldırıldı ve mediyal rektus kası insersiyonuna dikildi.

BULGULAR

Optik sinir kılıfı fenestrasyonu, 7 hastada tek taraflı, 5 hastada ise iki taraflı olarak uygulandı. Altısı erkek

6'sı kadın olan hastaların yaşları 21 - 49 arasında değişmekte idi (ortalama:33,3 yıl). Geçmeyen baş ağrısı, bulanık görme ve çift görme hastaların ortak yakınmaları olarak belirlendi (Tablo 1). Ameliyat öncesinde tüm hastalarda ilerleyici görme alanı kayıpları (Şekil 1) ve belirgin papilla ödemi mevcut idi (Resim 1a, 1b). Kör noktada büyüme ve ilerleyici isopter daralmaları en sık karşılaşılan görme alanı bozuklukları olarak saptandı.

Resim. Psödotümör serebri tanısıyla sağ göze optik sinir kılıfı fenestrasyonu uygulanan olgunun amelyat öncesi (Resim 1a, 1b) ve amelyat sonrası (Resim 2a, 2b) fundus fotoğrafları



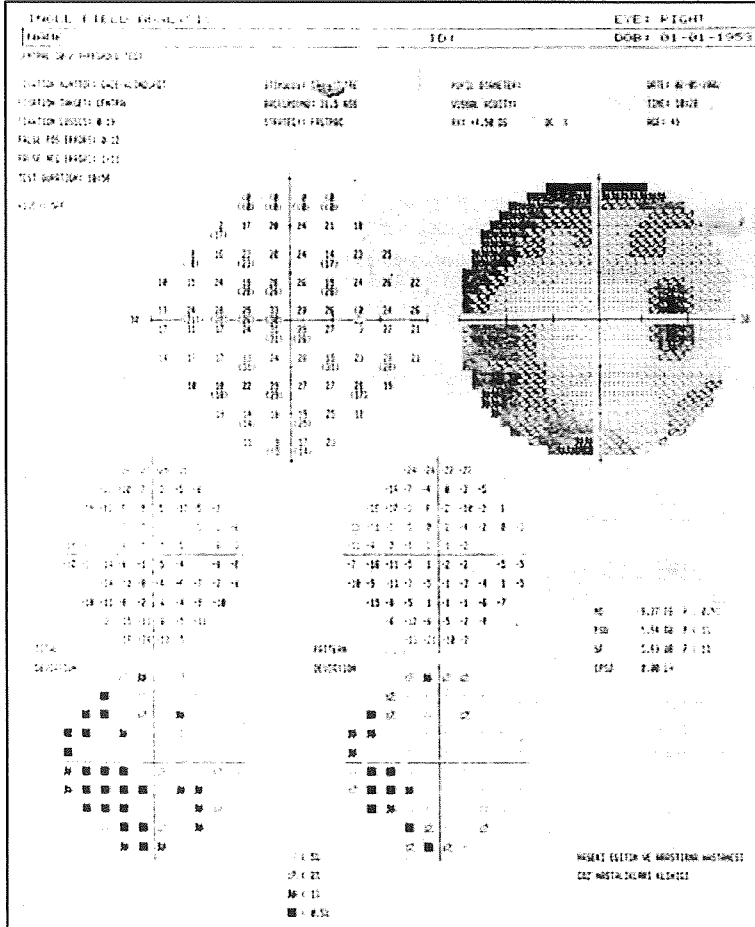
Amelyat sonrasında tüm hastalarda daha önce saptanan afferent pupilla defektleri düzeldi.

Amelyat öncesi görme keskinlikleri p (ışık persepsiyonu) ve tam görme arasında değişmekte, 5 olguda ≤ 0.1 , 12 olguda >0.1 düzeyinde idi.

Amelyat sonrası son görme keskinlikleri değerlendirildiğinde, görme keskinliğinin 13 olguda arttığı, 4 ol-

guda ise değişmediği gözlemlendi, hiçbir olguda amelyat sonrası görme keskinliğinde azalma olmadı. Görme keskinliği değişmeyen olguların ikisinde preoperatif görme keskinliği tam, birinde 0.5, diğerinde ise 0.2 düzeyinde idi. Renk görme testi uygulanabilen 15 olgunun 7'sinde son kontrollerde renk görmeye düzelme tespit edildi. Amelyat sonrası tüm olgularda görme alanı kayıplarında düzelme saptanırken (Şekil 1-2), papilla ödeminin 14

Şekil 1. Psödötümör serebri nedeniyle sağ gözüne optik sinir kılıfı fenestrasyonu uygulanan hastanın (Olgu no:11) ameliyat öncesi görme alanı



olguda kaybolduğu (Resim 1a, 2a), 3 olguda ise sebat ettiği gözlemlendi.

Tek taraflı optik sinir kılıfı fenestrasyonu uygulanan 7 hastada, diğer göz görme keskinliğinde artış, papilla ödeminde gerileme ve görme alanı kayıplarında azalma tespit edildi. (Resim 1b, 2b). Beş hastada diğer göz bulgularında iyileşmenin yeterli görülmemesi üzerine, ortalama 1 haftalık süre sonunda diğer gözlere de optik sinir kılıfı fenestrasyonu uygulandı. Bu beş olgunun tümünde ameliyat sonrası görme alanlarında artış izlenirken, görme keskinliği iki olguda arttı üç olguda değişmedi, papilla ödemi dört olguda kaybolurken bir olguda sebat etti.

TARTIŞMA

Kafa içi basınç artışına ikincil gelişen papilla ödemi tedavi edilmediği takdirde önemli görsel işlev kayıplarına yol açabilir. Kafa içinde yer işgal eden kitle olmaksızın yüksek kafa içi basıncı gösteren, BOS'nda normal sitolo-

jik ve biyokimyasal bir anormallik ile karakterize idiyopatik bir klinik tablo olan PS, papilla ödeminde ikincil gelişen görsel komplikasyonların etiolojisinde önemli bir yer tutar (8). Çalışmamızda da hastaların önemli bir kısmında papilla ödemi etiolojisi PS olarak saptanmıştır (%83).

PS'li hastalarda tıbbi tedaviye rağmen görme işlevinin ilerleyici kaybı cerrahi bir girişim için endikasyon oluşturmaktadır (9).

Cerrahi tedavi alternatifi olarak lumboperitoneal şantlar görme kaybının önlenmesinde etkili sonuç vermelerine rağmen, yüksek oranda tıkanma nedeniyle şant ameliyatlarından sonra ortalama beş revizyon gerekli olabilmektedir (9-10).

Optik sinir kılıfı fenestrasyonunun PS veya intrakraniyal kitleye ikincil gelişen papilla ödemi olgularında başarıyla uygulandığı bildirilmiştir (6-10-11). Bu ameliyatın defalarca revizyon gerektirmemesi nedeniyle şant yöntemlerine göre daha avantajlı olduğu kabul görmektedir.

Çoğu çalışmada papilla ödemi hemen tüm olgularda düzelirken, düzelmeye kadar geçen süre olgular arası farklılıklar göstermiştir. Papilla ödeminin şiddeti ile görme keskinliğinde azalma arasında spesifik bir korelasyon saptanamamıştır.

Optik sinir kılıfı fenestrasyonu etki mekanizması tam olarak anlaşılmamakla birlikte bir hipoteze göre bu ameliyatla aksonlar üzerindeki BOS basıncı kaldırılmakta ve devam eden BOS filtrasyonu sonucu papilla ödemi gerilemektedir (12).

Histopatolojik incelemelerde, ameliyattan kısa bir süre sonra fibroblastların ve orbita yağ dokusunun fenestrasyonları sardığı belirlenmiş ancak BOS'un filtrasyon yolu ile fibrotik bir kabarcıktan akımını sürdürdüğü gösterilmiştir (13).

Çalışmamızda 17 olgunun 14'ünde papilla ödeminin postoperatif dönemde kaybolduğu gözlemlendi (%82). Papilla ödeminde iyileşme süresi değişkendi, kimi olgularda ameliyattan sonra 1 hafta içinde iyileşme saptanırken, diğerlerinde papilla ödemi kaybolma süresi birkaç hafta sürdü. Ameliyat öncesi papilla ödemi şiddeti ile görme işlevinde azalma arasında bir bağlantı saptanmadı. En iyi fonksiyonel sonuçlar yaygın papilla ödemi ile birlikte hafif - orta dereceli görsel işlev fonksiyon kaybı olan olgularda elde edildi.

