

Optik Sinir Başı Görüntü Analizörleri

Yusuf Akar (*), Mehmet Orhan (**), Banu Bozkurt (***), Murat İrkeç (**)

ÖZET

Alışagelmiş renksiz görme alanında saptanabilen fonksiyonel kaybın, önemli oranda ganglion ve retinal sinir lifi hasarı geliştikten sonra ortaya çıktığı bilinmektedir. Klinisyenlerin optik sinir başı tahminleri çoğu zaman birbirleriyle uyuşmamaktadır. Doğru, objektif, hızlı ve yüksek oranda tekrarlanabilir optik sinir başı topografik ölçümleriyle konfokal tarayıcı laser oftalmoskoplar glokom ve okuler hipertansif hastalarının tanı ve takibinde büyük önem arzederler.

Anahtar Kelimeler: Optik sinir başı, optik sinir başı görüntü analizörleri, konfokal tarayıcı laser oftalmoskop, ölçüm varyasyonları

SUMMARY

Optic Nerve Head Image Analyzers

It has been known that substantial amount of retinal ganglion cells and nerve fibers have been lost before functional defects appear in conventional achromatic visual field tests. Agreement for optic nerve head examinations among the clinicians were noted to be lacking for most of the times. Confocal scanning laser ophthalmoscopes which produce accurate, objective, fast and highly reproducible measurements seem to be highly important in the diagnosis and the follow-up of glaucoma and ocular hypertensive patients.

Key Words: Optic nerve head, optic nerve head image analysers, confocal scanning laser ophthalmoscope, measurement variation

GİRİŞ

Bir çok klinik ve histopatolojik çalışmada, optik sinir başı ve retina sinir lifi tabakasındaki yapısal glokomatöz hasarın görme alanı kayıplarından önce ortaya çıktığı gösterilmiştir (1-5). Diğer yandan orta düzeyde göziçi basınç yüksekliğiyle giden olguların sadece küçük bir kısmında glokomatöz hasarın geliştiği bilinmektedir (6). Optik çukur / disk oranı (C/D), kliniklerde yaygın olarak kullanılan glokomun önemli bir kriteridir. Framingham göz çalışmasında (7), normal populasyonda azımsanmayacak kadar çok bireyin C/D oranlarının glokomlu populasyonun değerleriyle çakıştığı, bazen da-

ha da yüksek tespit edildiği bildirilmiştir. Optik sinir başı hasarının objektif, güvenilir, tekrarlanabilir, kantitatif ve hızlı bir şekilde tespiti glokomun yanısıra papillödem, iskemik, inflamatuvar, kompresif optik nöropati gibi hastalıklarda da önem taşımaktadır. 1851 yılında Von Helmholtz tarafından direkt oftalmoskopun icadıyla fundus, optik sinir ve retina muayenelerine başlanmış, daha sonra 1854 yılında Jaeger tarafından optik sinir hasarına bağlı glokomatöz görme kaybı bildirilmiştir (8). Optik sinir topografisinin ilk subjektif değerlendirilmesi 1920'lerde Pickard tarafından yapılmıştır (9). Zamanla dijital planimetri ve stereofotogrametri gibi kantitatif ölçüm veren aletler kullanıma girmiştir. Özellikle son on-

(*) Uzm. Dr., Akdeniz Üniversitesi Tıp Fak. Göz Hastalıkları AD, Antalya
(**) Prof. Dr., Hacettepe Üniversitesi Tıp Fak. Göz Hastalıkları AD, Ankara
(***) Uzm. Dr., Serbest Hekim, Ankara

Mecmuaya Geliş Tarihi: 18.04.2002
Düzeltilmeden Geliş Tarihi: 08.07.2002
Kabul Tarihi: 14.11.2002

beş yıl içerisinde laser ve konfokal sistem gibi teknolojik yeniliklerin oftalmolojide uygulanmasıyla optik sinir başı görüntülenmesinde çığır açılmıştır.

DİJİTAL PLANİMETRİ

Planimetri sistemi, görüntüyü siyah-beyaz monitöre yansıtan bir slayt görüntüleyicisini (Raster-Ops.) kullanır. Göreceli çukur ve disk alanı hesaplanması için özel yazılımı mevcuttur. Çukur ve disk kenarı gözlemci tarafından fare yardımıyla sayıları 10-30 arasında değişen noktalarla tanımlanır. Aralıkları bilinen bir ızgara video kamerada izlenir. Optik sinir başı fotoğrafı bu ızgaraya yansıtılır. Gözlemci referans görüntüdeki stereo çiftte bakıp kontur değişikliklerini izleyerek bilgisayar ekranından izlediği görüntünün disk ve çukur kenarlarını fareyi kullanarak çizer. Disk data programıyla (That Informatique, France) bilgisayar disketli planimetrelerle fotoğraf analizleri mümkündür (10).

STEREOFOTOGRAMOMETRİ

Optik sinir başı görüntü analizörlerinin temellerinin dayandığı ölçüm şeklidir. Stereoskopik fotoğraflar kullanılarak optik sinir başının üç boyutlu ve iki boyutlu alan, derinlik ve hacim değişkenleri hesaplanır. Derinlik ölçümleri, optik sinir başının stereo çift görüntüleri üzerinden, tecrübeli bir kullanıcı tarafından tespit edilen noktaların birleştirilmesiyle oluşturulur. Özellikle konfokal tarayıcı laser oftalmoskopların klinik uygulamaya girmesiyle kullanım alanları daralmıştır (11,12).

GLOKOM - SKOP (RASTER TOMOGRAFİ)

Pupilla dilatasyonu sonrası kızılötesi ışınlarla optik sinir başına horizontal paralel ışınlar yansıtılır. Yansıtılan ve gözlenen çizgiler arasında 9°'lik bir açı vardır. Gözlenen çizgiler yüzey derinliğiyle doğru orantılı olarak kırılırlar. Çizgi ve gri skala bilgileri bilgisayar algoritmasıyla derinlik numaralarına çevrilirler. Referans düzlemi olarak merkezlerinde optik diskin bulunan, birbirinden 2200µ uzaklıktaki iki adet 50µ genişliğindeki referans kolonları kullanılır. Çukur alanı referans düzleminin 288µ arkası olarak tanımlanmıştır. Maksimum çukur derinliği, kenarları optik sinir başına teğet olan bir dikdörtgenin içindeki tüm derinlik ölçümlerinin 96.cı persentili olarak tanımlanmıştır. Bu nedenle bu değişkenler göreceli olarak gözlemciden bağımsızdır. Gözlemci tarafından skleral halkanın iç kısmına işaretlenen en az 8 ayrı nokta bilgisayar yazılımı tarafından disk sınırlarının oluşturulmasında kullanılır. İşaretlenen noktaların oluşturulmasında renkli disk fotoğrafları kullanılır (13).

RODENSTOCK OPTİK SİNİR BAŞI ANALİZÖRÜ

Eşit mesafeyle birbirinden ayrılmış olan 7'şer iki grup, toplam 14, vertikal çizgiyi optik sinir başına yansıttıp stereoskopik video kamera yardımıyla dijital görüntüler oluşturur. Üç boyutlu renk kodlu haritalar çıkarılır. Gözlemcinin optik disk çevresinde manuel olarak belirlediği 4 nokta cihaz tarafından optik disk sınırını belirlemede kullanılır. Disk üzerinde peripapiller retina yükseklik seviyesi referans düzlemi kabul edilir. Bir görüntüde 1600 ayrı noktada derinlik hesaplaması yapılır. Optik çukur bu varsayılan referans düzlemine göre otomatik olarak hesaplanır. Pupillala dilatasyonuna ve saydam ortama ihtiyaç vardır. Disk Alanı (DA), nöroretinal rim alanı (NRRRA), çukur-disk oranı (C/D), çukur hacmi, disk yüksekliği, disk çapı, göreceli sinir lifi tabakası yüzey yüksekliği parametreleri hesaplanır. Günümüzde artık üretilmemektedir (14).

TOPCON IMAGENET - IS 2000

IS-2000 (Topcon Instrument Corp. Of America, Paramus, AJ)'nin optik sinir başı görüntüsü oluşturma, işleme, kaydetme, ve analiz etme özelliği vardır. 2 CCD kamera yardımıyla gerçek zaman stereoskopik görüntülerini oluşturabilir. Optik çukur, optik disk yüzeyinden 120 µm'den derin bölge olarak tanımlanmıştır. Optik disk sınırı kullanıcı tarafından gözlemcinin belirlediği 4 ayrı nokta ile tanımlanır. Program otomatik olarak görüntü analizi yapar. Tüm görüntü analiz işlemi yaklaşık 15-30 dakika sürer. Hesaplanan topografik parametreler: vertikal C/D, horizontal C/D, çukur alanı / disk alanı, NRRRA, NRRRA / DA, çukur hacmi'dir. Vertikal C/D oranı 10°'lik aralıklarla 70°-110° ve 250° - 290° kadrantlarındaki, horizontal C/D oranı ise 340° - 20° ve 160° - 200° arasındaki 10'ar radyal C/D oranlarının ortalamasıdır (15).

HUMPHREY RETİNA ANALİZÖRÜ

Optik diskin eşzamanlı görüntülerini stereoskopik olarak oluşturup, disk sürücüsüne dijital formda kaydeder. Gözlemci, disk sınırı belirlenmesinde 8 veya daha fazla nokta işaretler. Belirlenen nihai disk sınırı referans noktası olarak kabul edilir. Optik sinir başı ve çevresinde birbirinden eşit mesafeyle ayrılan kabarıkları ve çukurlukları temsil eden yaklaşık 400 - 650 nokta taranır. OSB konturunu gösteren bir ızgara görünür. Çukur sınırı disk sınırından 120 µm derinlikteki noktaları birleştiren çizgi olarak tanımlanmıştır. NRRRA, disk ve çukur sınırları arasındaki bölge olarak belirlenmiştir. Tüm görüntü analiz işlemi optik sinir başı büyüklüğüne bağlı olarak 12 - 18 dakika sürmektedir (16).

ZEISS KONFOKAL TARAYICI LASER OFTALMOSKOP

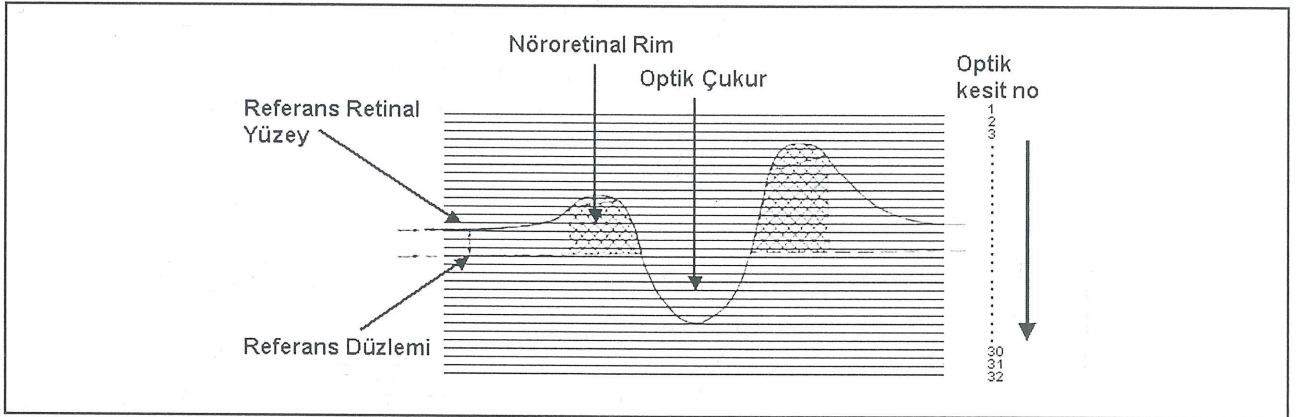
Zeiss konfokal tarayıcı laser oftalmoskopu (Carl Zeiss Obercochen, Germany) 630 nm dalga boyunda HeNe laser kullanmaktadır. Işık gücü $100 \mu\text{w}/\text{cm}^2$ 'dir. Optik sinir başı 20° 'lik alanda görüntülenir. Görüntü videoda depolanıp dijitalize edilip, 8 bit rezolüsyonlu toplam 256×256 pikselden oluşan görüntü oluşturulur (17).

HEIDELBERG RETİNA TOMOGRAFİ (HRT)

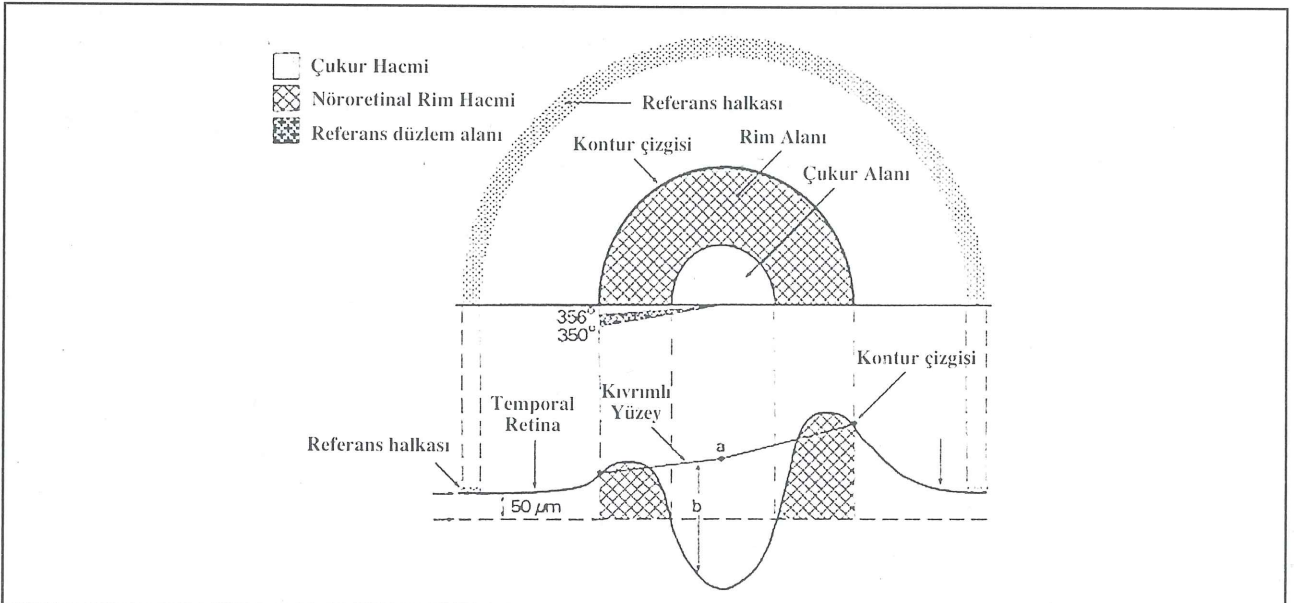
Konfokal tarayıcı laser oftalmoskop (KTLO) olarak 1986 yılında üretilmiştir. HRT (Heidelberg Engineering, GmbH, Heidelberg, Germany), konfokal sistemle retina-ya yansıtılan 670 nm dalga boyunda diod laser ışın demetini kullanır. Sadece belirlenen fokal düzlemden yan-

sıyan ışınların entegre fotoamplifikatör tarafından tanınması yüksek rezolüsyonda görüntü elde edilmesine olanak tanır. Tarama aralıkları 0.5 mm'lik artışlarla 0.5-4mm'dir. İstenilen tarama derinliğinde HRT ardışık 32 görüntü oluşturur (Şekil 1). İlk görüntü retinal damarların üzerinde olup, son görüntü optik çukurun altındadır. Tüm görüntüyü oluşturan 256×256 pikselin (toplam; 65.536 piksel) her biri için yükseklik değerleri tek tek hesaplanır. Üç boyutlu topografik görüntü oluşturulur. Görüntü oluşturma süresi yaklaşık 1.6 saniyedir. Görüntüler $10 \times 10^\circ$, $15 \times 15^\circ$ ve $20 \times 20^\circ$ 'lik görüntü alanlarıyla kaydedilir. 10° 'lik alanda piksel çözünürlüğü 10 μm 'dir. Referans düzlemi, alt temporal kadranda $350-356^\circ$ arasındaki ortalama kontur çizgi yüksekliğinin $50 \mu\text{m}$ derini olarak ayarlanmıştır (Şekil-2). Referans düzleminin papillo-maküler bölgeye denk getirilmesinin nedeni glokom gibi ilerleyici sinir harabiyetiyle giden

Şekil 1. Konfokal optik sistemin görüntü kesit şeması



Şekil 2. Konfokal tarayıcı laser oftalmoskop referans düzlemi



rahatsızlıkta hastalığın geç evrelerine kadar daha stabil kalmasıdır. Düşük ışık şiddetinde çalışması, pupilla dilatasyonu ihtiyacı olmaması, kataraktlı hastalarda kullanılabilmesi, gerçek zaman görüntüsünün oluşturulabilmesi ve Rodenstock'tan daha iyi aksiyel çözünürlüğe sahip olması başlıca avantajlarıdır. Pupilla çapı 1.5 mm'ye kadar daralan miyotik tedavi alan hastalarda da güvenilir sonuçlar verebilmektedir (18). Referans düzlemi ihtiyacı HRT'de de mevcuttur (19,20). HRT ile değerlendirilebilen topografik parametreler Tablo-1'de özetlenmiştir.

Tablo 1. Heidelberg Retina Tomografisi (HRT) ile değerlendirilen optik sinir başı topografik parametreleri

Disk Alanı	Çukur Alanı
Referans Çukur Alanı	Kontur Yüksekliği
Ortalama Kontur Yüksekliği	Maksimum Kontur Yüksekliği
Kontur Yükseklik Varyasyonu	Çukur Hacmi
Referans Çukur Hacmi	Nöroretinal Rim Hacmi
Referans Nöroretinal Rim Hacmi	Maksimum Derinlik
Çukur Şekli Ölçümü	Ortalama Yarıçap

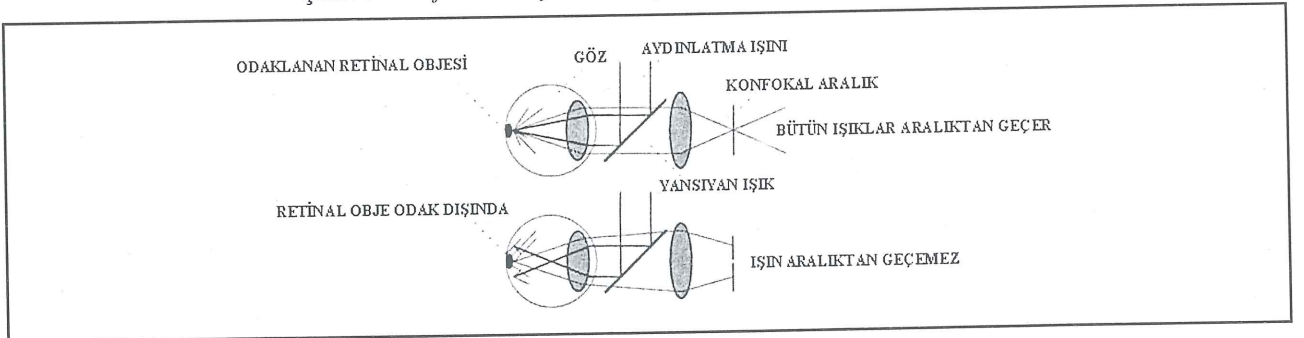
Yeni versiyonu olan HRT II yüksek rezolüsyonlu üç boyutlu optik sinir başı görüntü alma kapasitesiyle zenginleştirilmiştir. Retina sinir lifi ölçümlerini daha kısa bir sürede (iki saniyelik bir süre içinde 64 ayrı optik sinir başı görüntüsünü) tarayabilir. Beş saniyeden az bir sürede her biri 64 er görüntüden oluşan üç ayrı tarama, otomatik olarak gerçekleştirilip ortalama veri hesaplanır. Sonuç olarak 384 x 384 pikselden oluşan yüksek rezolüsyonlu topografik görüntü elde edilir. Yaklaşık 148,000 yükseklik ölçümleri hesaplanır. Üç boyutlu görüntüleme kabiliyeti ile HRT II, optik çukur çentikleş-

mesiyle birlikte sinir lifi harabiyeti hakkında ayrıntılı bir fikir verir. Ayrıca "makula ödem modülü" de mevcuttur (21).

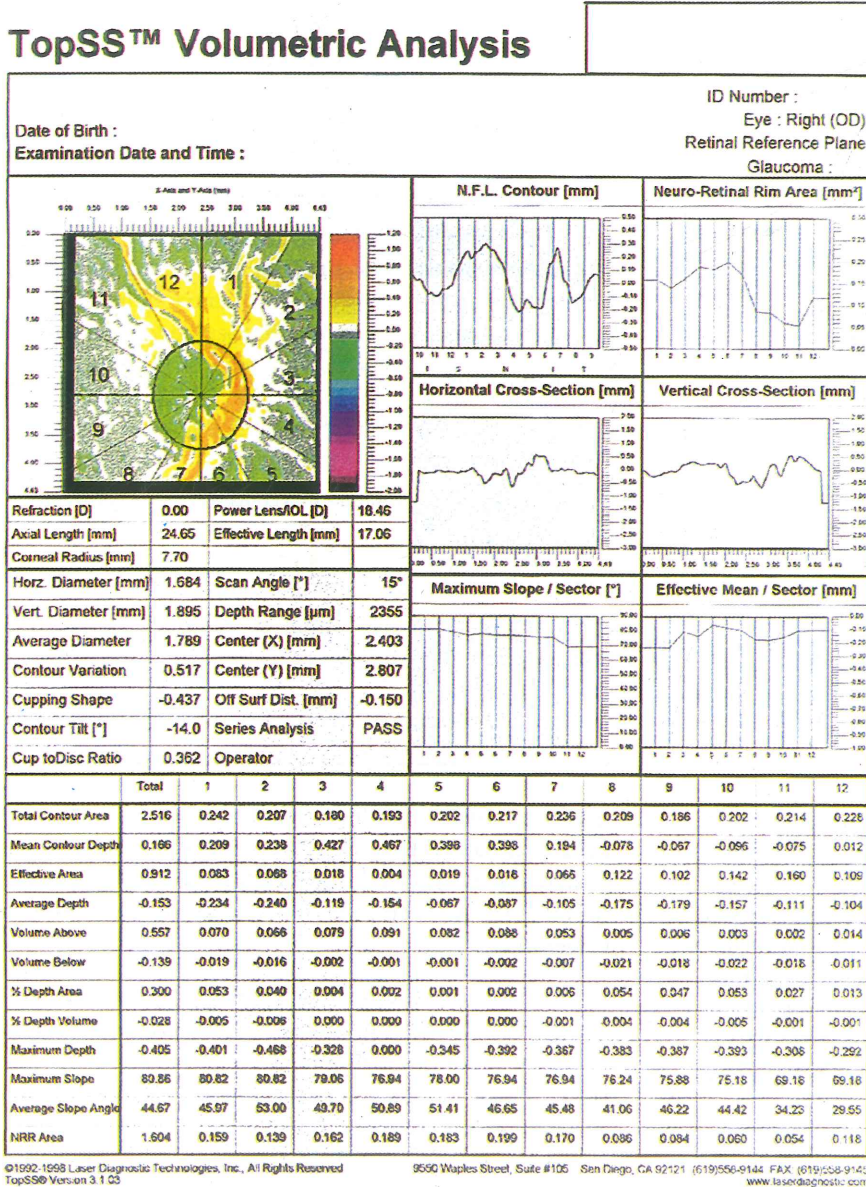
TOPOGRAFİK TARAYICI SİSTEM (TOP SS)

Top SS™ (Topographic Scanning System, Laser Diagnostic Technologies, SanDiego, Inc.), optik sinir başı ve peripapiller retinanın gerçek zaman topografik görüntülerini oluşturup, kaydedebilen üç boyutlu topografik analiz kabiliyeti olan konfokal tarayıcı laser oftalmoskopudur. Işık kaynağı 780 nm dalga boyunda diod laserdir. Top SS klasik fundus flaş aydınlanmanın yaklaşık binde biri ışık şiddetiyle görüntü elde edebilir. Tarama ofset mesafesi olarak 100 µ alınması önerilmektedir (22). Yüksek rezolüsyonda görüntü elde etmek isteniyorsa 10 x 10° tercih edilmelidir. Böylece çözünürlük 12 µ seviyesine kadar indirilmiş olunur. Konfokal aralığı 30 µ çapında olup monokromatik aydınlanma, laser tarama ve oldukça küçük spot mevcudiyeti nedeniyle istenmeyen ışık yansımaları en aza indirilip pupilla dilatasyonu gerektirmeyen, yüksek kaliteli görüntü oluşturulur. Aydınlatmada kullanılan ışın sürekli olarak retina düzleminde hareket halinde olup retina nokta nokta taranır. Bu noktalardan yansıyan ışık yüksek hassasiyetdeki fotodetektörler tarafından algılanıp dijitalize edilir ve entegre edilmiş LCD monitor üzerinde görüntü noktası olarak gösterilir (Şekil-3). Her görüntü 256 x 256 pikselden oluşur. Saniyede 34 görüntüyü tekrarlayabilir. Görüntü elde etme süresi yaklaşık 1 saniyedir. Üç görüntüyle elde edilen ortalama görüntünün referans görüntü olarak seçilmesi önerilir. Referans görüntü, aynı hastanın kontrol muayene görüntülerini karşılaştırmada standart sapma haritalarıyla güvenlik haritası oluşturmak için kullanılır. Eğer hastanın takibinde refraktif statüsünde bir değişiklik ihtimali bulunuyorsa fokal düzeltme değerleri girilmelidir. Emetropik düzeltme - 8 ile +8 diyoptri arasındadır. Top SS, optik diskin her biri 30 derecelik dilimler halinde 12 sektör olarak ayrı ayrı ve total 360° topografik analizini yapabilir (Şekil-4).

Şekil 3. Konfokal tarayıcı laser oftalmoskopun çalışma prensibi



Şekil 4. Optik sinir başı topografisi Top SSTM volümetrik analiz örneği



22 topografik değişken Top SS ile ölçülebilir (Tablo-2). HRT ile 14 değişken ölçülebilir (Tablo-1, Şekil-5). Referans düzeyine göre ölçülen parametreler: Çukur alanı, çukur hacmi, rim alanı, rim hacmi, C/D, çukur şekli, retinal yükseklik, retinal kesit alanıdır. Referans düzeyine bağlı olmayan parametreler: Ortalama kontur derinliği, üçüncü moment (çukur şekli) ve yükseklik varyasyonu'dur. Normal-glokom popülasyonunun normal optik sinir başı değerlerinin büyük oranda çakışması nedeniyle KTLO'larda normal-glokom ayırımını en iyi gösteren parametrelerin tesbiti için yapılan ROC analizi ve diskriman fonksiyon analiz çalışmalarıyla çukur

şekli, rim hacmi, disk alanı, çukur hacmi ve çukur alanı değişkenleri öne çıkmışlardır (23,24). Kee ve ark.(25) hacim ve alan parametrelerinin disk alanına bağlı olduklarını, derinlik parametrelerinin disk alanından etkilenmediğini göstermişlerdir. Top SS'in tekrarlanabilirliğinin ilk görüntü analizörlerinden yaklaşık %40 daha yüksek olduğu bildirilmiştir. Kee ve ark., 104 normal olgu üzerinde Top SS ile yaptıkları çalışmada optik sinir başı topografik parametrelerinin tekrarlanabilirliklerini hesaplamışlardır. Varyasyon katsayılarını maksimum eğim (%1.4), ortalama eğim (%2.9) ve çukur alanı (%3.9) parametreleri için en düşük bulunurken kontur varyasyonu (%8.3), yarı derinlik hacmi (%8.3), çukur şekli (%7.9) ve ortalama kontur derinliği (%7.3) parametreleri için ise en yüksek bulunmuştur (25). Rohrschneider ve ark.,13 normal, 13 glokom şüpheli ve 13 glokomlu gözde topografik parametrelerin tekrarlanabilirliklerini göstermek için HRT ile yaptıkları çalışmada varyasyon katsayılarını çukur alanı, rim alanı, çukur hacmi, ortalama derinlik ve maksimum derinlik için sırasıyla %5.5, %8.5, %7.7, %6.4 ve %6.7 olarak saptamışlardır (26). Tek pikselde yükseklik ölçüm tekrarlanabilirliği 50 µ'un altındadır. KTLO'ların lateral rezolusyonu 10 µ iken aksiyal rezolusyonu 300 µ'dur (27).

Konfokal tarayıcı laser oftalmoskopların topografik parametreleri glokom hastalarının tanı ve takibinde önemli bir yeri olduğundan bunların görme alanı ile ilişkileri, ve normal ve glokomlu olgulardaki farklılıkları araştırılmıştır. Uchida ve ark., 43 normal ve 53 glokomlu gözde HRT kullanarak yaptıkları çalışmada görme alanı ortalama sapma ve düzeltilmiş patern standart sapma indeksleriyle en güçlü korrelasyon gösteren optik sinir başı topografik parametresinin "Çukur Şekli Ölçü-

Tablo 2. Top SS ile değerlendirilen optik sinir başı topografik parametreleri

Horizontal Çap	Çukur Hacmi
Vertikal Çap	Çukur Şekli
Ortalama Çap	1/2 Derinlik Alanı
Total Kontur Alanı	Çukur Alanı
Nöroretinal Rim Alanı	Ortalama Derinlik
Ortalama Kontur Derinliği	Maksimum Eğim
Maksimum Derinlik	Ortalama Eğim Açısı
Kontur Modülasyonu	C / D
Rim Hacmi	Horizontal C / D
Kontur Varyasyonu	Vertikal C / D
Kontur Tilt	1/2 Derinlik Hacmi

mi" olduğunu göstermişlerdir (28). Ocakoğlu ve ark., optik sinir başı drusenli olgularda karşılaşılabilecek glokom benzeri görme alanı kayıplarının, sinir lifi tabakasındaki lokalize incelemelerle uyumlu olduğunu ve bu bölgesel incelemelerin hem HRT hem de OCT gibi yöntemlerle ortaya koyduklarını bildirmişlerdir (29). Lester ve ark., 12 normal, 62 okuler hipertansif ve 182 glokom hastasında HRT kullanarak yaptıkları çalışmalarında glokomlu gözlerle diğer gruplar arasında topografik parametrelerde fark bulurken normal ve okuler hipertansifler arasında anlamlı bir farklılık saptamamışlardır. Gruplar arasında optik sinir başı topografik parametrelerinde büyük oranda çakışma göstermişlerdir (30). Akar ve ark., toplumumuzdaki 606 sağlıklı olgunun 1212 gözünde yaptıkları çalışma sonucunda, normatif optik sinir başı topografik datasının glokomlu hastaların sonuçlarıyla büyük oranda çakıştığını tespit etmişlerdir (31). Bu durum, normal toplumlarda elde edilen normatif optik sinir başı topografik datalarının klinik kullanımlarını olumsuz yönde etkilemektedir. Tamçelik ve ark., optik sinir başı çukur-disk oranı 0,6'nın üzerinde ve göz içi basıncı normal olan gözlerin yapılan HRT ölçümlerinde her ne kadar %67,2 glokom olarak değerlendirilse de klinik bulgularla birleştirildiğinde bu gözlerin glokomlu olmadığını, ama ileride glokoma daha yakın aday olabileceğini düşündürdüğünü bildirmişlerdir (32). Akar ve ark., Top SS ile üç boyutlu optik sinir başı topografik analizlerini yaptıkları sağlıklı 307 olgunun disk alanlarının 1.22 ile 3.35 mm² arasında değişmekle beraber ortalama 1.94 ± 0.40 mm² olarak saptamışlardır. Bu sonucun, batılı ve doğulu toplumların değerlerinden daha düşük olduğunu

Tablo 3. Konfokal tarayıcı laser oftalmoskop ölçümlerinin varyasyon nedenleri

- Gözlemci farklılığı
- Farklı zamanlarda test
- Kardiak pulsasyon
- Optik disk marjininin belirlenmesi
- Hastanın horizontal hareketleri
- Diskin damarlı, çukur sınırı bölgeleri
- Oküler büyütme faktörleri
- Aksiyel uzunluk
- Keratometri
- Refraksiyon
- Ölçümlerin tekrar elde edilebilirliği
- Pupilla büyüklüğü
- Orta-ileri düzey katarakt mevcudiyeti
- Göziçi basınç
- Cinsiyet
- Yaş
- Irk
- Lateralite
- Postmortem ölçüm

gözlemlenmiştir. Farklı göz yapısının yanısıra, değişik çalışmalarda farklı aletlerle yapılan ölçümler, değişik gözlemci mevcudiyeti ve hasta uyumu da bu farklılıkların çıkmasında önemli bir rol oynayabileceğini bildirmişlerdir (33).

Değişik görüntü analizörlerinin ölçümleri farklılık göstermektedir: Örneğin klinik planimetri sonuçlarının HRT' den daha yüksek olduğu (34), Top SS ile HRT'nin sonuçlarının benzerlik gösterdiği bildirilmiştir (35). Cihazların yazılımlarında aynı isimli parametrelerin tanımlanmalarındaki farklılıklar ve değişiklik referans düzeyi kullanmaları bu sonucu doğurmaktadır. Disk sınırının elle çizilmesi de ayrı bir farklılık kaynağıdır (Tablo-3). Meyer ve Howland (36) değişik cihazlarla gerçekleştirilen optik sinir başı topografik ölçümlerinin farklı sonuçlar verdiğini, bu nedenle bunları karşılaştırırken normalize edici faktörlerin uygulanmasını önermişlerdir.

Konfokal Tarayıcı Laser Oftalmoskoplar, yükseklik ve derinlik ölçüm kabiliyeti glokomun yanısıra santral seröz retinopati ve maküler delik gibi retinal patolojilerin tanı ve izlenimde de kullanılabilmesine olanak tanımaktadırlar. Ek donanımlı "ICG angioscan" formatlarıyla koroidal neovaskularizasyon, intraoküler tümör ve retinal ve koroidal dolaşımı kolaylıkla ayırtedebilmektedirler.

Optik sinir başı görüntü analizörlerinin, hızlı, kantitatif ve objektif olmaları, doğru, tekrarlanabilir ve gerçek zaman üç boyutlu ölçümler vermeleri, basit kullanımları, yüksek illüminasyon ve pupilla dilatasyonu gerektirmemeleri başlıca avantajlarıdır. Maliyet, ölçüm varyasyonları, referans düzlemi ihtiyaçları, disk sınırının doğru tespiti ve tek muayene ile glokom tanısı koymada yetersizlikleri ise dezavantajlarıdır.

Görme alanı indeksleriyle yüksek korelasyon göstermesi ve görme alanı kaybından önce optik sinir başındaki yapısal glokomatöz hasarı gösterebilmesi nedeniyle konfokal tarayıcı laser oftalmoskoplar günümüzde oküler hipertansif, glokom şüpheli ve glokom hastalarının tanı ve uzun dönem takip muayenelerinde ilk tercih görüntüleme metodu konumuna gelmişlerdir.

OPTİK KOHERENS TOMOGRAFİ (OCT)

İnvaziv olmayan ve hasta teması gerektirmeyen bir teknik olan OCT ile 850nm dalga boyunda 40 nm gibi geniş bir ışık kaynağı kullanılarak, akustik dalga prensibine dayanan ultrasonografiden 100 kat daha iyi bir görüntü rezolusyonuna ulaşılır. Hem lateral hem de aksial boyutlarda yüksek doku rezolusyonunu elde edebilir. B-mod ultrasonografinin optik analogudur. OCT 3, glokomlu hastaların takibinde optik sinir başı volumetrik analizi ve retinal kalınlık analizini gerçekleştirmekte kullanılabilir. Optik sinir başı analizinde referans düzlemi gerektirmez. Retinal kalınlık ölçümlerinde polarimetri kullanılmaz. Gerçek doku anatomisini gösterir. OCT ölçümleri, kırma kusurundan, aksial glob uzunluğundan ve nükleer lens kesafetlerinden etkilenmemektedir. Pupilla dilatasyonu gerektirir. Arka subkapsuler ve kortikal kataraktlar, OCT ölçümlerini olumsuz yönde etkileyebilir (37). Yeni versiyonu olan OCT 3'ün data toplama hızı eski versiyonlardan 5 kat, ve data kapasitesi ise 10 kat daha fazladır.

RETİNA KALINLIK ANALİZÖRÜ (RTA)

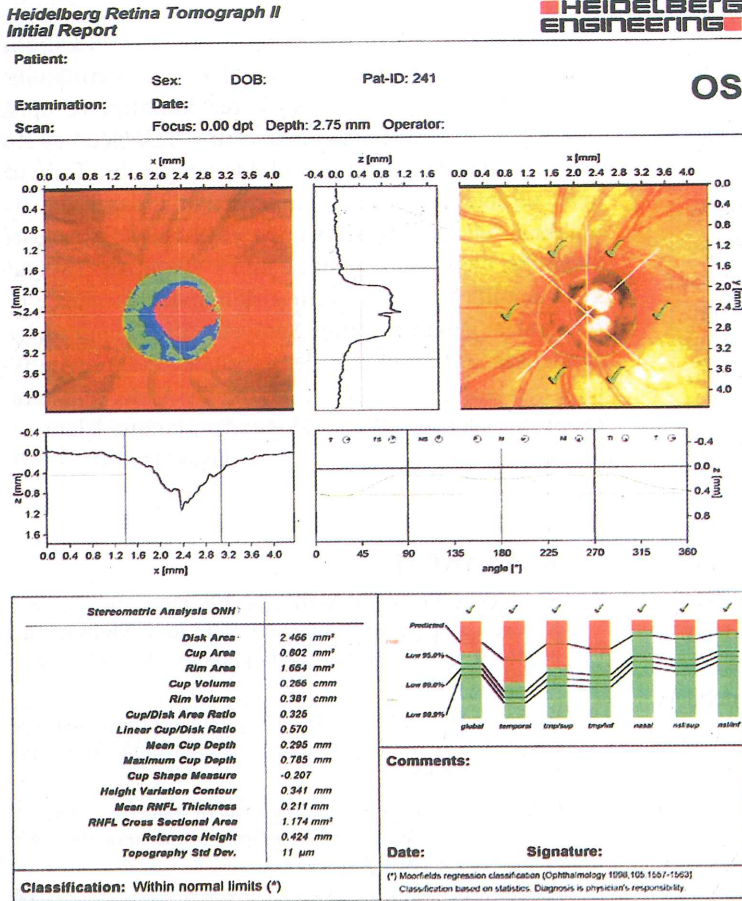
RTA, normal klinik fundus muayenesinde farkedilemeyecek retina kalınlık değişimlerini üç boyutlu formatta kantitatif olarak gösterebilir. RTA, retina ödemi veya atrofisine bağlı retinal kalınlık değişimlerini gösteren bir çok göz hastalıklarında etkin bir yeri vardır: Damarsal patolojiler ve inflamatuvar rahatsızlıklardan, diabete bağlı makula ödeminin tanı ve takibine ve glokomda sinir lifi tabakasının incelmelerini göstermeye kadar geniş bir kullanım alanı mevcuttur. RTA'nın nöroretinal rim alanını kullanmak suretiyle optik sinir başı alanını veren bir glokom indeksi mevcuttur.

RTA, retina sinir lifi ve retina pigment epitelini lokalize ederek aralarındaki farkı hesaplayıp kalınlık analizini gerçekleştirir. RTA yazılımı, retinanın optik kesitlerini analiz edip renk kodlu iki ve üç boyutlu kalınlık haritalarını ortaya çıkarır. Bu haritalar fundus görüntülerinin üzerine düşürülüp arka kutup kalınlığı ve optik disk topografisi hakkında rapor verilir. Tek ölçümde 2 x 2 mm'lik bir alanı hızlı bir şekilde tarayabilir. Tarayıcı ayna ve fundus görüntüleme lensi kullanılarak dar bir aralıktan 540nm dalga boyunda yeşil HeNe laser göze yansıtılır. Laser ışını boyutu 2 mm x 10 µm'dir. Tarayıcı ayna, pupilla düzlemine yerleştirildiğinden döndükçe laser ışınları makulayı tarar. Saniyede 50 görüntü alınır. Böylelikle 200 ms'lik sürede birbirinden 200 µm aralıklarla ayrılmış 10 optik kesit taranır. Sakkadik göz hareketlerinin latansı 200 ms olduğundan, tarama işlemi sırasındaki göz hareket ihtimali çok düşüktür (38).

KAYNAKLAR

1. Sommer A, Pollack I, Marmeme AE: Optic disc parameters and onset of glaucomatous field loss. Methods and progressive changes in disc morphology. Arch Ophtalmol 1979; 97: 1444-8.
2. Pederson JE, Anderson DR: The mode of progressive disc cupping in ocular hypertension and glaucoma. Arch Ophtalmol 1980; 98: 490-5.
3. Odberg T, Riise D: Early diognosis of glaucoma. The value of successive stereophotography of the optic disc. Acta Ophtalmol 1985; 63: 257-63.
4. Quigley HA, Addicks EM, Green WR: Optic nerve damage in human glaucoma III. Quantitive correlation of nerve fiber loss and visual field defect in glaucoma, ischemic neuropathy, papilledema and toxic neuropathy. Arch Ophtalmol 1982; 100: 135-46.
5. Caprioli J, Miller JM, Sears M: Quantitative evaluation of the optic nerve head in patients with unilateral visual field loss from primary open-orge glaucoma. Ophthalmology 1989; 94: 1484-7.
6. Funk J: Early detection of glaucoma by longitudinal monitoring of the optic disc structure. Graefe's Arch Ophtalmol 1991; 229: 57-61.
7. Leibowitz HM, Krueger DE, Maunder LR, Milton RC, Kini MM, Kahn HA ve ark: The Framingham Eye Study monograph. An ophthalmological and epidemiological study of cataract, glaucoma, diabetic retinopathy, macular degeneration, and visual acuity in a general population of 2631 adults, 1973-1975. Surv Ophtalmol 1980;24:335-610
8. Jonas JB, Budde WM, Panda-Jonas S: Ophthalmoscopic evaluation of the optic nerve head.Surv Ophtalmol. 1999;43:293-320. Review.
9. Pickard R: A method recording disc alterations and a study of growth of normal and abnormal cups. Br J Ophtalmol 1923; 7: 81-90.

Şekil 5. Optik sinir başı topografisi HRT-II volümetrik analiz örneği



- Budde WM, Velten IM, Jonas JB: Optic disc size and iris color. Arch Ophthalmol. 1998;116:545-46.
- Tamçelik N: Optik sinir başı topografisi. Görüntüleme Yöntemleri, TOD XIX. Ulusal Oftalmoloji kursu, Ed. G. Kural, Ankara, Şahin Matbaası, 1999;28-36.
- Dreher AW, Reiter K ve Weinreb RN: Spatially resolved birefringence of the retinal nerve fiber layer assessed with a retinal laser ellipsometer. Applied Optics 1992; 19: 3730-5.
- Gundersen KG, Heijl A V ve Bengtsson B: Age, gender, IOP, refraction and optic disc topography in normal eyes. A cross-sectional study using raster and scanning laser tomography. Acta Ophthalmol Scan 1998; 76: 170-5.
- Caprioli J, Klingbeil U, Sears M ve Pope B: Reproducibility of optic disc measurements with computerized analysis of stereoscopic video images. Arch Ophthalmol 1986; 104: 1035-39
- Varma RW ve Spaeth LG: The PAR IS 2000: A new system for retinal digital image analysis. Ophthalmic Surg 1988; 19: 183-92.
- Dandona L, Quigley HA, Jampel HD: Variability of depth measurements of the optic nerve head and peripapillary retina with computerized image analysis. Arch Ophthalmol 1989; 107: 1786-92.
- Repka MX, Quigley HA: The effect of age on normal human optic nerve fiber number and diameter. Ophthalmology 1989; 96: 26-32.
- Tomita G, Honbe K, Kitazawa Y: Reproducibility of measurements by laser scanning tomography in eyes before and after pilocarpine treatment. Graefes Arch Clin Exp Ophthalmol 1994; 232: 406-8.
- Chauhan BC: Confocal scanning laser tomography. Can J Ophthalmol 1996; 31: 152-6.
- Hosking SL ve Flanagan JG: Prospective study design for the Heidelberg Retina Tomograph: The effect of change in focus setting. Graefes Arch Clin Exp Ophthalmol 1996; 234: 306-10.
- Uchida H, Tomita G, Kitazawa Y: Clinical evaluation of the Heidelberg Retina Tomograph II. Nippon Ganka Gakkai Zasshi 2000; 104: 826-9
- Top SS: Confocal Scanning Laser Ophthalmoscope. Instruction Manual, Laser Diagnostic Technologies.
- Iester M, Mikelberg FS, Swindale NW ve Drance SM: Receiver operating curve analysis of Heidelberg Retina Tomograph optic disc shape measures in glaucoma. Can J Ophthalmol 1997; 32: 382-8.
- Mikelberg FS, Wijsman K, Sculzer M: Reproducibility of topographic parameters obtained with the Heidelberg retina tomograph. J Glaucoma 1993; 2: 101-3.
- Kee C, Koo H, Yi J ve Kim S: Effects of optic disc size or age on evaluation of optic disc variables. Br J Ophthalmol 1997; 81:1046-9.
- Rohrschneider K, Burk ROW, Kruse FE, et al: Reproducibility of optic nerve head topography with new laser tomographic scanning device. Ophthalmology 1995; 101:1044-1049
- Rohrschneider K, Burk ROW, Volcker HE: Reproducibility of topometric data acquisition in normal and glaucomatous optic nerve heads with the laser tomographic scanner. Graefes Arch Clin Exp Ophthalmol 1993; 231: 457-64.
- Uchida H, Brigatti L, Caprioli J: Detection of structural damage from glaucoma confocal laser image analysis. Invest Ophthalmol Vis Sci 1996; 37: 2393- 2401.
- Ocakoglu Ö, Üstündağ C, Devranoğlu K, Köylüoğlu N, Oğuz V, Kendioğlu G, Özkan Ş: Optik sinir başı druse-ninde optik disk in ve sinir lifi tabakası kalınlığının tarayıcı laser oftalmoskopi ve optik koherens tomografi yöntemleri ile incelenmesi. T. Oft. Gaz. 2001; 31:86-93.
- Iester M, Broadway DM, Mikelberg FS, et al: A comparison of normal, ocular hypertensive and glaucomatous op-

- tic disc topographical parameters. *J Glaucoma* 1997; 6: 363-370.
31. Akar Y, Orhan M, İrkeç M, Karağaoğlu E: Optik sinir başı topografisini etkileyen majör etkenler. 2000 XXXIII. Ulusal Oft. Kong.; Antalya.
 32. Tamçelik N, Özkırış A, Ünal M, Üstündağ C, Ocakoğlu Ö, Devranoğlu K, Özkan Ş: Göz içi basıncı normal ve optik sinir başı çukurluğu geniş olan olgularda Heidelberg Retina Tomografisi sonuçlarımız. *T. Oft. Gaz.* 2000; 30: 262-65.
 33. Akar Y, Orhan M, Bozkurt B, İrkeç M: Normal Türk Toplumunu Disk Alanının Diğer Toplumlarla Karşılaştırılması. *MN Oftalmoloji* (Baskıda).
 34. Spencer AF, Sadiq SA, Pawson P ve Vernon SA: Vertical optic disc diameter. Discrepancy between planimetric and SLO measurements. *Invest Ophthalmol Vis Sci* 1995; 36: 796-803.
 35. Okada M, Takamatsu M, Suziki M, Nii H, Mishima HK: Comparison of two scanning laser ophthalmoscopic techniques for glaucomatous optic nerve head. HRT versus Top SS. *IOVS* 1999; 40, No.4 (ARVO); 3472-B330
 36. Meyer T, Howland HC: How large is the optic disc? Systematic errors in fundus cameras and topographers. *Ophthalmol Physiol Opt* 2001; 21: 139-50.
 37. American Academy of Ophthalmology. Optic nerve head and retinal nerve fiber layer analysis. *Ophthalmology* 1999; 106: 1414-24
 38. Zeimer R, Asrani S, Zou S, et al: Quantitative detection of glaucomatous damage at the posterior pole by retinal thickness mapping. *Ophthalmology* 1998; 105: 224-231.