

Saccus Lacrimalis ve Ductus Nasolacrimalis'in Morfometri ve Cerrahi Anatomisi

Mehmet Ersoy (*), Mustafa Kazkayası (**), Ahmet Ergin (***), Alaettin Elhan (****)

ÖZET

Amaç: Saccus lacrimalis (SL) ve ductus nasolacrimalis'in (DNL) topografik ve cerrahi anatomisinin gözden geçirilmesi amacıyla kafa iskeletlerinde ve kadavralarda morfometrik ölçümler yapılmıştır.

Yöntem: Bu çalışmada 50 kafa iskeletinde (100 taraf) fossa sacci lacrimalis'in (FSL) eni, boyu ve derinliği, canalis nasolacrimalis'in (CNL) uzunluğu ve kanalın vertikalde yaptığı açı incelenmiştir. Ölçümlerde elektronik kumpas, açı ölçer ve bir stile kullanılmıştır. Ardından 16 erişkin kadavrada (32 taraf) SL'in eni-boyu, DNL'in uzunluğu, üst deliğinin çapı ve ostium nasolacrimalis'in (ONL) şekli ile spina nasalis anterior'a (SNA) olan uzaklığı araştırılmıştır.

Sonuçlar: FSL'in boyu ortalama 16.62 ± 1.99 mm, eni 9.20 ± 1.64 mm olarak bulunmuştur. CNL'in ortalama uzunluğu 10.24 ± 3.40 mm ve kanalın vertikal planla yaptığı açı ortalama 17.23 ± 2.83 derece olarak tesbit edilmiştir. Kadavra ölçümlerinde SL'in boyu ortalama 14.48 ± 1.85 mm, eni 6.95 ± 1.61 mm, DNL'in uzunluğu ortalama 16.91 ± 4.50 mm, üst deliğinin çapı 2.77 ± 0.32 mm ve ONL'nin SNA'ya olan uzaklığı 29.67 ± 3.17 mm olarak bulunmuştur.

Tartışma: Dakriyosistorinostomi (DSR) sırasında sonda ya da silikon tüp uygulanırken SL ile DNL'in toplam uzunluğunun 18-37 mm arasında değişebileceği gözönüne alınmalıdır. Kemik pencere açılırken, maksilla ve lakrimal kemiğin FSL'in oluşumuna değişik oranlarda katılabileceği ve hatta bunun sadece maksilla tarafından bile oluşturabileceği akılda tutulmalıdır. ONL'in SNA'ya olan uzaklığının bilinmesi ise endonazal girişimler sırasında faydalı olacaktır.

Anahtar Kelimeler: Saccus lacrimalis, ductus nasolacrimalis, dakriyosistorinostomi

SUMMARY

Morphometry and Surgical Anatomy of the Saccus Lacrimalis and Ductus Nasolacrimalis

Aim: Morphometric measurements were performed on skulls and cadavers so as to revise the topographic and surgical anatomy of saccus lacrimalis (SL) and ductus nasolacrimalis (DNL).

Method: The length, width and depth of fossa sacci lacrimalis (FSL), length of canalis nasolacrimalis (CNL), and the angle between CNL and vertical plane were studied in 50 skulls (100 parts). An electronic compass, a goniometer and a probe was used for measuring. Subsequently, the length and width of SL, the length of DNL, the radius of upper foramen of DNL,

(*) Kırıkkale Tıp Fakültesi, Anatomi Anabilim Dalı, Doç. Dr.

(**) Kırıkkale Tıp Fakültesi, Kulak Burun Boğaz Anabilim Dalı, Yrd. Doç. Dr.

(***) Kırıkkale Tıp Fakültesi, Göz Hastalıkları Anabilim Dalı, Yrd. Doç. Dr.

(****) Ankara Tıp Fakültesi, Anatomi Anabilim Dalı, Prof. Dr.

Mecmuaya Geliş Tarihi: 10.01.2001

Düzeltilmeden Geliş Tarihi: 26.02.2001

Kabul Tarihi: 15.05.2001

and the shape of ostium nasolacrimale (ONL) and the distance of ONL to the spina nasalis anterior (SNA) were studied in formalin fixed 12 adult cadavers (32 parts).

Results: FSL was 16.62 ± 1.99 mm in length and 9.20 ± 1.64 mm in width. The length of CNL, and the angle between the CNL and the vertical plane were found to be 10.24 ± 3.40 mm and 17.23 ± 2.83 mm, respectively. According to the measurements performed upon the cadavers, the length and width of SL were 14.48 ± 1.85 mm and 6.95 ± 1.61 mm, respectively. The length of ductus nasolacrimalis was 16.91 ± 4.50 mm, and radius of the upper foramen were 2.77 ± 0.32 mm. The distance of ONL to the spina nasalis anterior was 29.67 ± 3.17 mm.

Discussion: It must be taken into consideration that, the total length of SL and DNL can vary between 18-37 mm while a probe or silicone tube is applied during dacryocystorhinostomy (DSR). Again, it should be kept in mind that, while opening a bone window, maxilla and lacrimal bone can be involved in the formation of FSL at various rates, and even it can be formed only by maxilla. Besides, it will be beneficial to know the distance of ONL to SNA, during the endonasal surgical interferences.

Key Words: Saccus lacrimalis, ductus nasolacrimalis, dacryocystorhinostomy

GİRİŞ

Dakriyosistorinostomi (DSR), saccus lacrimalis (SL) ve ductus nasolacrimalis (DNL) obstrüksiyonlarının tedavisinde uygulanan ve yüz güldürücü sonuçları olan bir tedavi yöntemidir. Bu yöntemde kese ile nazal kavite (burun boşluğu), nasal bir pencere vasıtasıyla anastomozlaştırılmakta ve gözyaşı drenajı bu yolla yeniden gerçekleştirilmektedir. Eksternal DSR'nin başarısızlık oranı birçok yayında %5-10 civarında bildirilmektedir (1-3). Yine de, kemik pencere açılırken osteotominin yanlış lokalizasyondan yapılması sonucu nazal kavite yerine etmoid hücrelere, frontal sinüs, ön kafa tabanı veya hiatus maxillaris'e girilebilir (4-6).

Endonasal patolojilerin tanı ve tedavisinde endoskopik enstrümanların yaygın olarak kullanılmaya başlanmasıyla endoskopik dakriyosistorinostomi daha sık ve güvenilir olarak uygulanır olmuştur. Endoskopik DSR günümüzde primer ya da açık teknik sonrasında revizyon amacıyla kullanılmaktadır. Bu yöntemde girişim kolaylığı olması ve daha az morbidite oluşturması cerrahlara cazip gelmeye başlamıştır. Eksternal skar izi kalmaması, minimal kanama ve kısa ameliyat zamanı endoskopik DSR ameliyatının avantajlarıdır (2,3,7-9).

Bu cerrahi girişimler sırasında komplikasyon riskini azaltmak için topografik anatominin çok iyi bilinmesi gerekmektedir. Bu bölge topografik ve cerrahi anatomisinin gözden geçirilmesi amacıyla 50 kafa iskeleti ve 16 kadavrada morfometrik ölçümler yapılmış ve cerrahi kolaylık sağlaması amacıyla belli mihenk noktaları belirlenmeye çalışılmıştır.

MATERYAL ve METOD

Bu çalışma Ankara Üniversitesi Tıp Fakültesi Anatomisi Anabilim Dalı'nda 50 adet kafa iskeleti (100 taraf)

ile 16 erişkin kadavra (32 taraf) üzerinde gerçekleştirilmiştir.

Kafa iskeletlerinde FSL'i oluşturan kemiklerin katılım oranları ile fossanın eni, boyu ve derinliği ölçülmüştür. Ölçümlerde elektronik kumpas, açı ölçer ve bir stile kullanılmıştır. Fossanın eni ölçülürken crista lacrimalis anterior (CLA) ile crista lacrimalis posterior (CLP) arasında tam fossanın orta hizasından geçen horizontal çizgi, boyunun tesbitinde ise fossanın en üst ucu ile CNL'in üst deliği arasındaki mesafe esas alınmıştır. Fossanın derinliği yukarıdan aşağıya doğru değişiklik gösterdiği için üst uç, orta nokta ve alt uç olmak üzere üç ayrı yerden ölçüm yapılmıştır. Ardından CNL'in uzunluğu ve vertikal planla yapmış olduğu açı ölçülmüştür. Açının ölçülebilmesi için kantusu birinci molar dişe birleştiren çizgi esas alınmıştır (10,11). Kanalın seyrini tesbit etmek için bu çizginin vertikal planla yaptığı açı ölçülmüştür. Üst delik ile meatus nasi inferior'a açılan ONL arasındaki mesafe bir stile yardımı ile ölçülerek kanalın boyu tesbit edilmiştir. FSL'i oluşturan kemik yapılar incelenirken öncelikle maksilla tarafından oluşturulan CLA ve lakrimal kemik tarafından oluşturulan CLP belirlenmiş, daha sonra sutura lacrimomaxillaris'in yeri tesbit edilmiştir. Böylece maksilla ve lakrimal kemiğin FSL'in yapısına hangi oranlarda katıldıkları bulunmuştur.

Yumuşak dokuların diseksiyonu sırasında iç kantusunun 3 mm medialinden başlayarak üstte burun köküne paralel, altta konkavlığı dışa bakan 30 mm uzunluğunda oblik bir kesi yapılmış ve dokular diseke edilmiştir. Takiben SL'in eni ve boyu ölçülmüş, ligamentum palpebrale mediale (LPM) ile SL'in birbirleriyle olan ilişkisi araştırılmıştır. Kesenin bu bağın altında ve üstünde kalan kısımları ayrı ayrı ölçüldükten sonra kese çıkarılmış ve DNL'nin üst deliğinin çapı tesbit edilmiştir. Ardından kadavra kafaları planum medianum boyunca kıl testere

yardımıyla ikiye ayrılmıştır. DNL'in boyu ile bunun interosseöz ve membranöz kısımlarının uzunlukları, ONL'nin şekli ve ostiumun SNA'a olan uzaklığı belirlenmiştir. Ayrıca, kadavraların 4'ünde (8 taraf) 0° teleskop ile endonazal olarak ONL incelenmiş ve görüntülenmiştir.

BULGULAR

Kafa iskeletlerinde FSL'nin boyu ortalama 16.62 mm, eni ise 9.20 mm, derinliği ortalama olarak alt uçta 6.29 mm, orta noktada 3.94 mm ve üst uçta 1.24 mm olarak tesbit edildi. FSL ve CNL'e ait ölçüm sonuçlarının maksimum, minimum ve ortalama değerleri Tablo 1'de gösterilmiştir. Kafa iskeletlerinde maksilla ve lakrimal kemiğin 52 tarafında (%52) FSL'in yapısına yarı yarıya katıldığı belirlendi. Diğer 42 taraftan yarısında maksilla (%21) ve diğer yarısında ise lakrimal kemiğin (%21) daha baskın olarak yapının oluşumuna katıldığı belirlendi. Sadece 6 (%6) tarafta ise tamamen maksilla tarafından oluşturulduğu gözlemlendi (Resim 1).

Kadavralarda yumuşak dokuların incelenmesinde; SL'in (Resim 2) boyu ortalama 14.48 mm, eni ise 6.59 mm olarak bulundu. DNL'in uzunluğu ortalama 16.91 mm, bunun interosseal kısmı ortalama 11.89 mm, intermeatal kısmı ise 4.86 mm olarak bulunmuştur. Kесе çıkarıldığında DNL'in üst deliğinin çapı ortalama 2.77 mm ve ONL'nin spina nasalis anterior'a olan uzaklığı ise

Tablo 1. Kafa iskeletlerinde FSL ve CNL'in ölçüm sonuçları

Kafa iskeleti ölçümleri	Ortalama	Max.	Min.
FSL'nin boyu	16.62±1.99	21.2	10.3
FSL'nin eni	9.20±1.64	14.0	5.5
FSL'nin alt uçtaki derinliği	6.29±1.14	8.5	4.4
FSL'nin orta noktadaki derinliği	3.94±0.82	6.5	2.2
FSL'nin üst uçtaki derinliği	1.24±0.34	2.2	1.0
CNL'nin uzunluğu	10.24±3.40	18.4	4.4
CNL'nin vertikal olarak yaptığı açı	17.23°±2.83	24°	11°

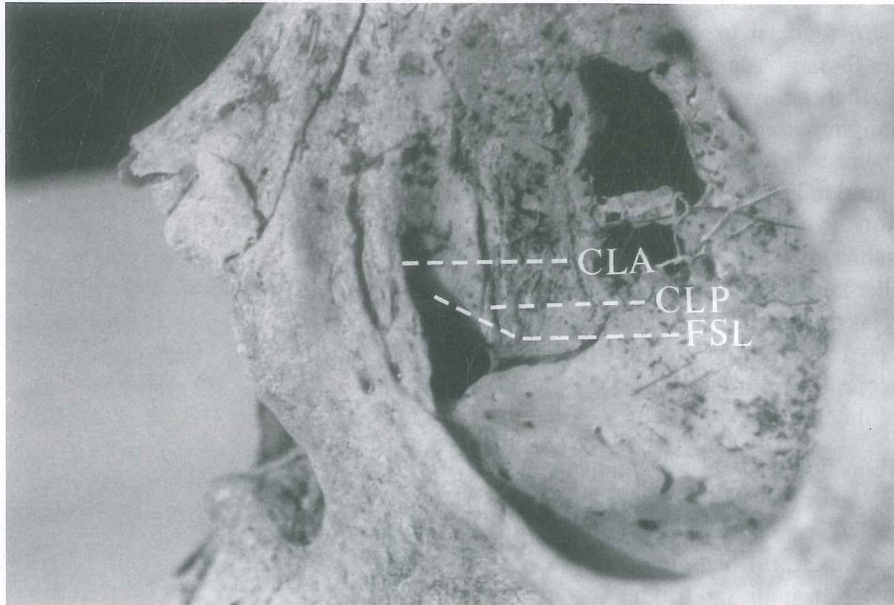
FSL: Fossa Sacci Lacrimalis, CNL: Canalis Nasolacrimalis

29.67 mm olarak tesbit edilmiştir. Bu ölçümlerle ilgili veriler Tablo 2'de gösterilmiştir. ONL'in bütün kadavralarda concha nasalis inferior ile gizlenmiş olarak, bu konkanın yapılaşma yerinin 1/3 ön bölümünün alt kısmına açıldığı gözlenmiştir (Resim 3). Çalışmamızda ONL 10 tarafta nokta (%31.25), 8 tarafta yarı (%25), 7 tarafta sirküler (%21.88), 4 tarafta oval (%12.5) ve 3 tarafta triangelüler (%9.38) olarak gözlenmiştir (Resim 4).

TARTIŞMA

FSL SL'in yerleştiği sığ bir kemik çukurcuk olup, maksilla ve lakrimal kemikteki benzer olukların birleş-

Resim 1. Sol orbitada FSL'in tamamen maksilla tarafından oluşturulduğu izlenmektedir. CLA: Crista lacrimalis anterior, CLP: Crista lacrimalis posterior, FSL: Fossa sacci lacrimalis



Tablo 2. Kadavralarda SL ve DNL'in ölçüm sonuçları

Kadavra ölçümleri	Ortalama	Max.	Min.
SL'in boyu	14.48±1.85	18.0	10.4
SL'in eni	6.59±1.61	10.7	3.8
LPM'nin üstü*	5.02±1.12	7.1	2.8
LPM'nin altı **	9.46±1.03	11.3	7.6
DNL'in uzunluğu	16.91±4.50	26.0	10.0
DNL'in interosseal kısmı	11.89±3.45	18.5	8.0
DNL'in intermeatal kısmı	4.86±2.51	7.5	2.0
DNL'in üst deliğinin çapı	2.77±0.32	3.3	2.1
ONL-SNA mesafesi	29.67±3.17	35.2	23.2

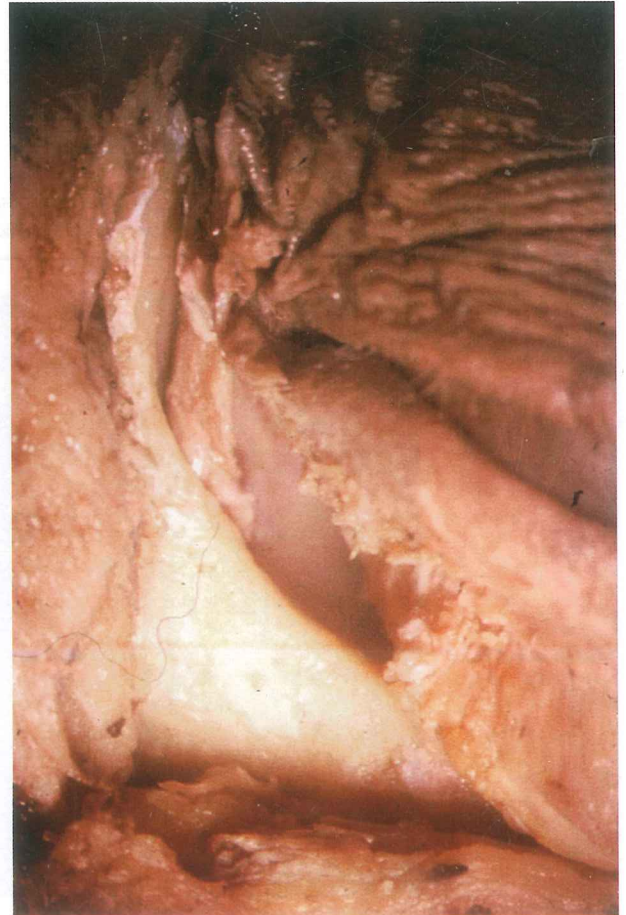
SL: Saccus Lacrimalis, LPM: Ligamentum Palpebrale Mediale, DNL: Ductus Nasolacrimalis, ONL: Ostium Nasolacrimalis, SNA: Spina Nasalis Anterior
 *Saccus lacrimalis'in lig. palpebrale mediale'nin üstünde kalan kısmının uzunluğu
 **Saccus lacrimalis'in lig. palpebrale mediale'nin altında kalan kısmının uzunluğu

mesi ile meydana gelmiştir. Her iki kemik fossanın yapısına farklı oranlarda katılmakta olup, vakaların çoğunda büyük oranda lakrimal kemik ve nadiren tamamen maksilla tarafından oluşturulduğu bildirilmektedir (11-13). Çalışmamızda kafa iskeletlerinin %52'de her iki kemiğin FSL'in yapısına eşit oranda katıldığı, %6'sında ise tamamen maksilla tarafından oluşturulduğu gözlemlendi. Diğerlerinde ise maksilla (%21) ve lakrimal kemiğin (%21) belli oranlarda daha baskın olarak yapının oluşumuna katıldığı belirlendi. Bu sonuçlar bizden önceki yazarların lakrimal kemiğin fossanın oluşumunda daha baskın olarak rol aldığı bulguları ile uyumlu değildir. Çalışmamızda maksiller kemiğin fossanın oluşumuna katkısının oldukça fazla olduğunu belirledik. FSL'in lakrimal kemik tarafından oluşturulan kısmı oldukça kolay kırıldığı halde, maksilla tarafından oluşturulan kısmı oldukça dayanıklı bir yapıya sahiptir (11,12,14,15). Çalışmamızda gerçekten de maksiller kemik bölümünün çok sert ve dayanıklı, buna karşın lakrimal kemiğin son derece ince ve kırılabilir olduğunu gözledik. Bu durum eksternal DSR ameliyatlarında osteotomi yapılırken son derece önemli olup, göz önünde tutulmalıdır.

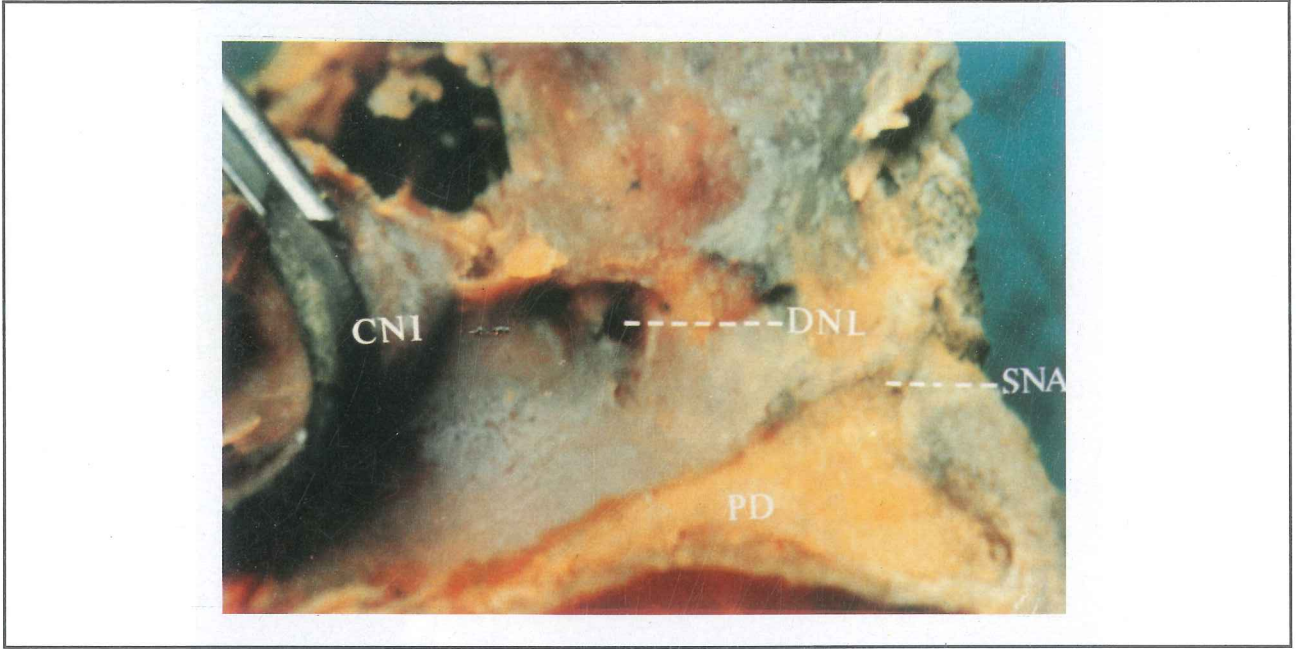
Literatürde FSL'in boyu 10-16 mm ve eni ise 4-8 mm olarak bildirilmektedir (7,10-13). Bu çalışmada fossanın boyu ortalama 16.6 mm ve eni 9.2 mm olarak bulunmuştur. FSL'in boyutlarının ölçümleri sonucu elde edilen değerler şahıslar arasında farklılıklar göstermektedir. Ayrıca, fossanın üst sınırı genellikle iyi ayırt edile-

mez ve bu yüzden de ölçümler sırasındaki hataları toleransla karşılamak gerekir. FSL aşağı doğru crista lacrimalis'lerin uzaklaşmasına bağlı olarak genişlemekte ve dolayısıyla eni de artmaktadır. FSL'in şekli genellikle uzunlamasına kesilmiş yarım yumurtaya benzer. Böylelikle üst kısımda eni bir mm civarında iken alt sınırdaki 5-6 mm'ye kadar genişleyebilmektedir. Çalışmamızda en geniş yeri olan iç kantustan geçen horizontal hat esas alınmış ve bu nedenle sonucumuz genel ortalamanın üzerinde çıkmıştır. Bu nokta göz önüne alındığında sonuçlarımızın literatür ile uyum içerisinde olduğu görülmektedir. FSL yukarıda oldukça sıgıdır ve pek göze çarpmaz, aşağı doğru gittikçe derinleşir ve belirgin bir hal alır (11,12). Çalışmamızda FSL'in derinliğinin yukarıdan aşağıya doğru değiştiği göz önüne alınarak üç ayrı yerden ölçüm yapılmış ve derinlik alt uçta daha fazla tesbit edilmiştir.

CNL'in uzunluğu cins, ırka, şahsa bağlı olarak, hatta sağ ve sol arasında bile oldukça değişkenlik gösterebilir. Literatürde kemik kanalın uzunluğu 10-15 mm

Resim 2. Sol orbitada etraf dokularından ayrıştırılmış SL izlenmektedir.

Resim 3. Sol lateral nazal duvarda alt konka kaldırıldıktan sonra sirküler şekilli ONL ve SNA'a olan mesafesi görülmektedir. DNL: Ductus nasolacrimalis, SNA: Spina nasalis anterior, CNI: Concha nasalis inferior, PD: Palatum durum.



ve çapı 3-8 mm olarak bildirilmektedir. CNL aşağıya, biraz da arkaya ve dışa doğru bir seyir izlemektedir. Kanalın vertikal planla yaptığı açı ise 15-20 derece arasında bildirilmektedir (10-13). CNL'in yapısında maksiller kemiğin baskın olduğu hallerde kanal lümeninin normalden daha dar olduğu bilinmektedir (10). Bu çalışmada CNL'in uzunluğu (ortalama 10.24 mm) ve vertikal planla yapmış olduğu açı (ortalama 17.23°) önceki araştırmacıların verileri ile uyumlu olarak bulunmuştur.

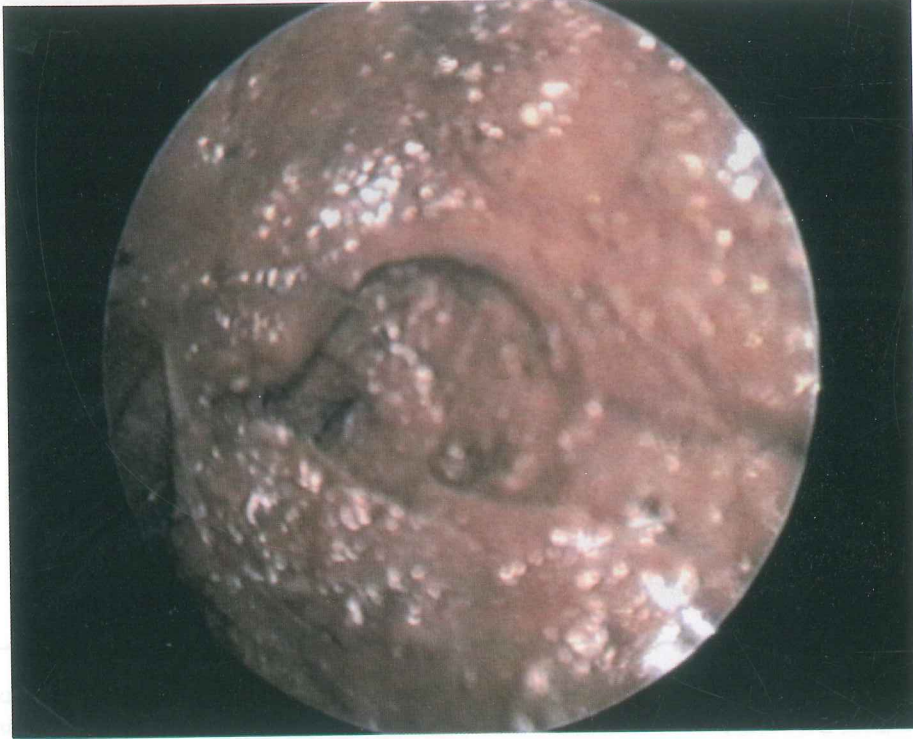
SL'in boyu çeşitli çalışmalarda 10-15 mm, eni 4-8 mm olarak bildirilmiştir (7,10,12,13). Bu uzunluk LPM üzerinde ortalama 4 mm olarak bildirilmiştir (10). Çalışmamızda bu uzunluk 5.02 mm, SL'in uzunluğu ortalama 14.48 mm ve eni 6.59 mm olarak belirlenmiştir. Bugün dakriyosistorinostomide iki yöntem kullanılmaktadır. Birinci yöntemde nazal pencere LPM'nin üzerinden açılmakta ve LPM kesilmektedir. İkinci yöntemde LPM sağlam bırakılmakta ve nazal pencere bu bağın altından açılmaktadır. İlk yöntemde nazal kemik pencere açılması sırasında frontal sinüse ya da ön kafa tabanına girme riski vardır ve bu beyin omurilik sıvısı akışına sebep olabilir (4,6). Bu nedenden ötürü ikinci yöntem daha çok taraftar bulmaktadır. Cerrahi girişim yeri olarak FSL'in inferoposterior kadranının seçilmesinde fayda vardır (10,13). Anterior etmoid hücreleri özellikle ager nazi ve FSL ile %93 oranında yakın komşuluk içerisindedir (1,7). CLA SL'in lokalizasyonunun tesbitinde önemli bir topografik noktadır. Bu kenar üst kısımda

pek belirgin değildir. Ancak alt kısmı oldukça belirgindir ve orbitanın alt kenarının bir devamı olarak rahatlıkla hissedilebilir.

DNL'in boyu çeşitli çalışmalarda 10-20 mm, eni 4-8 mm uzunluğunda ve interosseal kısmı 12-13 mm iken intermeatal kısmı 5-6 mm olarak bildirilmiştir (7,10,12,13). Bizim sonuçlarımız bu veriler ile uyumluluk göstermektedir. Çalışmamızda DNL'in boyunu 16.91 mm, bunun interosseal kısmını 11.89 mm, intermeatal kısmını 4.86 mm, üst deliğinin çapını 2.77 mm ve ONL'nin SNA'a olan uzaklığını ise ortalama 29.67 mm olarak belirledik. Marur ve arkadaşları ise bu mesafeyi 21 mm olarak tesbit etmişlerdir (16). ONL meatus nasi inferior'un tavanında bulunmaktadır ve bunun nares'e olan uzaklığının ise 30-35 mm olduğu bildirilmektedir (11). Ostium şekilleri olarak sıklıkla nokta, yarık, oval ve daha az olmak üzere triangular, semilunar ve sirküler tipler görülmektedir (16). Çalışmamızda daha çok sıklıkla nokta, yarık ve sirküler ostium şekilleri gözlenmiştir. Sonuçlarımız bu bulgularla uyum içerisinde tesbit edilmiştir.

Endonazal DSR günümüzde primer ya da açık teknik sonrasında revizyon amacıyla kullanılmaktadır. Eksternal skar izi kalmaması, minimal kanama olması ve kısa ameliyat zamanı endoskopik DSR ameliyatının avantajlarıdır (3,5,8,9,17). Endoskopik sinüs cerrahisi esnasında unsinat proçes, ön fontanel mukozası ve lakrimal kemiğin alt bölümünün diseksiyonu sırasında DNL ko-

Resim 4. Endoskopik muayene esnasında 30 teleskop ile sağ lateral nazal duvarda trianguler şekilli ONL görülmektedir.



laylıkla zedelenebilir (7). DNL unsinat proçes kökünün önünde ortalama 3-5 mm uzaklıktadır. Kesenin lokalizasyonu orta konka üst yapışma yerinin üst ve önündedir. Maksiller ostium ile DNL arasında 10 mm mesafe vardır. Dolayısıyla ostiumun genişletilmesi sırasında öne doğru fazla doku alınmaması gerekmektedir (7).

Sonuç olarak; DSR sırasında probe ya da silikon tüp uygulanacağına SL ile DNL'in toplam uzunluğunun 18-37 mm arasında olabileceği akılda tutulmalıdır. Ameliyat esnasında kemik pencere açılırken FSL'in sadece maksilla tarafından bile oluşturabileceği gözönüne alınmalıdır. Nazal pencere açılırken LPM kesilmeden, bu bağın altından girişim yapıldığında frontal sinüse ya da ön kafa tabanına girme riskinin olmadığı bilinmelidir. ONL'in SNA'a olan ortalama uzaklığının bilinmesinin endonazal girişimler sırasında yararlı olacağı aşikardır.

KAYNAKLAR

1. Blaylock WK, Moore CA, Linberg JV: Anterior ethmoid anatomy facilitates dacryocystorhinostomy. Arch Ophthalmol 1990;108:1174-1177.
2. Uçgun Nİ: Dakriyosistorinostomi: Cerrahi sonuçlarımız ve başarıyı etkileyen faktörler. Uzmanlık tezi, Numune Hastanesi 2. Göz Kliniği, Ankara, 1998.
3. Çinal A, Kutluhan A, Yaşar T, Şimşek Ş, Kırış M, İçli M: Kronik Dakriyosistitin cerrahi tedavisinde internal ve eksternal tedavi etkinliklerinin karşılaştırılması. T Oft Gaz 1999;29:292-297.
4. Neuhaus RW, Baylis HI: Cerebrospinal fluid leakage after dacryocystorhinostomy. Ophthalmol 1983;90:1091-1095.
5. Rebeiz EE, Shapshay SM, Bowlds JH, Pankratov MM: Anatomic guidelines for dacryocystorhinostomy. Laryngoscope 1992;102:1181-1184.
6. Kurihashi K, Yamashita A: Anatomical consideration for dacryocystorhinostomy. Ophthalmologica 1991;203:pp:1-7.
7. Bolger MWE, Parsons CDS, Mair MAE, Kuhn FA: Lacrimal drainage system injury in functional endoscopic sinus surgery. Incidence, analysis, and prevention. Arch Otolaryngol Head Neck Surg 1992;118:1179-1184.
8. Menerath JM, Guichard C, Kydavongs P: Endonasal dacryocystorhinostomy using endoscopic guidance. Personal experience. J Fr Ophthalmol 1999;22:41-45.
9. Önerci M: Endoskopik dakriyosistorinostomi. In: Endoskopik Sinüs Cerrahisi. Kutsan Ofset, Ankara, 2. baskı, bölüm 13, 1999;85-90.
10. Della Rocca RC, Nesi FA, Lisman RD: Anatomy of the

- ocular adnexa and orbit. In: *Ophthalmic Plastic and Reconstructive Surgery*, Smith BC Ed., CV Mosby Company, St. Louis, 1987;1:12-24.
11. Tarbet JK, Lemke BN: Anatomy of the eyelids and lacrimal drainage system. Ed. Albert A, Jacobiec G. In: *Principles and Practice of Ophthalmology*, WB Saunders Company, St. Louis, 2000;4:3318-3330.
 12. Bailey JH: Surgical anatomy of the lacrimal sac. *Am J Ophthalmol* 1923;6:665-671.
 13. Williams PL, Warwick R, Dyson M: *Grays Anatomy*, Churchill Livingstone, London, 37th ed, 1989;1216-1219.
 14. Hartikainen J, Aho HJ, Seppa H, Grenman R: Lacrimal bone thickness at the lacrimal sac fossa. *Ophthalmic Surg Lasers* 1996;27:679-684.
 15. Yung MW, Logan BM: The anatomy of the lacrimal bone at the lateral wall of the nose: its significance to the lacrimal surgeon. *Clin Otolaryngol* 1999;24:262-265.
 16. Marur T, Kahraman G, Gürün R, Yıldız Z: Nasolacrimal ostium:an anatomical study. *Türk ORL Arşivi* 1998;36:71-73.
 17. Cunningham MJ, Woog JJ: Endonasal endoscopic dacryocystorhinostomy in children. *Arch Otolaryngol Head Neck Surg* 1998;124:328-333.