

Sitolojik Olarak Tanısı Konulmuş Fungal Keratitler: Klinik Özellikleri ve Tedavi Sonuçları

Cytologically Diagnosed Fungal Keratitis: Clinical Features and Treatment Results

Hande T. Şekeroğlu, Kemal Yar, Elif Erdem, Aysun Uğuz*, Meltem Yağmur,
Canan Ersöz*, T. Reha Ersöz, Filiz Kibar**

Çukurova Üniversitesi Tıp Fakültesi, Göz Hastalıkları Anabilim Dalı, Adana, Türkiye

*Çukurova Üniversitesi Tıp Fakültesi, Patoloji Anabilim Dalı, Adana, Türkiye

**Çukurova Üniversitesi Tıp Fakültesi, Klinik Mikrobiyoloji Anabilim Dalı, Adana, Türkiye

Özet

Amaç: Fungal keratitlerin klinik ve laboratuvar bulgularını, tedavi sonuçlarını bildirmek.

Gereç ve Yöntem: Ekim 2004-Ekim 2007 yılları arasında mantar keratiti tanısı alan ve tedavi edilen 20 hastanın demografik özellikleri, klinik ve laboratuvar bulguları değerlendirildi. Korneal kültür ve korneal lezyonun kenar ve zemininden kazıma yöntemi ile sitolojik örnek alındı. Tüm hastalara tedavi olarak; topikal amfoterisin B, natamisin ve oral ketokonazol başlandı.

Sonuçlar: Hastaların 11 tanesinde travma öyküsü mevcuttu. Sitolojik incelemede olguların hepsinde mantar hifleri görüldü. Kültür sonuçlarında iki hastada kültürde üreme saptandı. Bunlardan biri *Fusarium* diğeri *Aspergillus* idi. Hastalara antifungal tedavi ortalama 8,7±4,53 (3-20) hafta verildi. Olguların üçüne kornea lezyonlarında ciddi incelleme olduğu için amniyotik zar nakli uygulandı. Görmeyi etkileyen lökoma olan bir hastaya penetran keratoplasti yapıldı. On hastada tedavi sonrasında görme keskinliğinde artış oldu.

Tartışma: Fungal keratitler genellikle organik maddeler ile travma sonrasında, tedaviye dirençli kornea ülseri ile karakterizedir. Erken dönemde konulan tanı ile tedavide başarı sağlanabilmektedir. Klinik şüphe oldukça önemlidir. Kornea kazıntı örneklerinin sitolojik incelemesi, kültür sonuçlarından önce tanı konulmasında yardımcı olabilir. (*TJO 2010; 40: 255-9*)

Anahtar Kelimeler: Fungal keratit, sitolojik inceleme, erken tanı

Summary

Purpose: To report the clinical and laboratory findings and treatment results of fungal keratitis.

Material and Method: Patient demographics, clinical and laboratory findings, and treatment outcomes of 20 cases of fungal keratitis diagnosed and treated from October 2004 through October 2007 were reviewed. Corneal scrapings and cultures were taken from ulcer beds and edges for microscopic evaluation. All of the patients were treated with topical amphotericin B, natamycin and systemic ketoconazole.

Results: Eleven patients had trauma history. All corneal scrapings revealed fungal hyphae. Fungal growth occurred in the cultures of two patients: *Aspergillus* sp. and *Fusarium* sp. The mean duration of antifungal treatment was 8.7±4.53 (3-20) weeks. Amniotic membrane transplantation was performed in three out of 20 patients because of severe corneal thinning. One patient required penetrating keratoplasty for sight-threatening leukoma. The visual acuity was increased in 10 out of 20 patients.

Discussion: Fungal keratitis is characterized by treatment-resistant corneal ulcerations occurring especially after trauma with organic materials. Treatment success is achieved through early diagnosis and proper treatment. Clinical suspicion is essential. Microscopic evaluation of corneal scrapings can be helpful in guiding the diagnosis before culture results. (*TJO 2010; 40: 255-9*)

Key Words: Fungal keratitis, cytological evaluation, early diagnosis

Giriş

Kornea hastalıkları, katarakttan sonra görme kaybının en önemli nedenlerinden biridir. Enfeksiyöz keratitler, tüm dünyada tek taraflı körlüğün en sık sebebidir (1). İnsidansı, risk faktörleri ve etyolojik ajanları, coğrafi bölgelere ve iklime göre değişmektedir. Fungal ajanlar, Hindistan'daki enfeksiyöz ülserlerin % 51,9'unu, daha ılıman bir iklime sahip olan Amerika Birleşik Devletleri'nde korneal ülserlerinin %8'ini oluşturmaktadır (2,3). İlk olgunun tanımlandığı yıllardan günümüze, oküler enfeksiyonların tedavisindeki gelişmelere rağmen son 40 yıl içinde enfeksiyöz keratitlerin insidansında artış izlenmektedir. Bunun nedenleri arasında; kontakt lens kullanımında ve cerrahi uygulamalarda artış, topikal antibiyotik ve steroidlerin yaygın kullanımı gösterilebilir. Mantar keratitleri, tanının zaman alması ve sıklıkla uygun tedavinin erken dönemde başlanamaması olması nedeniyle diğer keratitlere göre daha olumsuz bir seyir izlemektedir. Mantar kültürlerinin sonuçlanması uzun sürmekte ve tedavide gecikmeye neden olmaktadır. Bu nedenle, erken tanı ve klinik şüphe oldukça önemlidir. Özellikle tarım ve hayvancılık ile uğraşan, organik madde travmalarının sık görüldüğü bölgelerde bu tip keratitler öncelikle akılda tutulmalıdır.

Bu çalışmada Çukurova Bölgesi'ndeki mantar keratitlerinin epidemiyolojik faktörlerinin, laboratuvar bulgularının ve tedavi sonuçlarının incelenmesi ve yol gösterici olması amaçlanmıştır.

Gereç ve Yöntem

Ekim 2004-Ekim 2007 yılları arasında kornea ülseri nedeni ile başvuran 115 hastanın kayıtları retrospektif olarak incelendi ve kornea sitolojisinde mantar hifleri tespit edilen 20 hasta çalışma kapsamına alındı. Her hastadan başvuru sırasında travma ve sistemik hastalık öyküsünü içeren detaylı anamnez alınıp oftalmolojik muayene yapıldı. Korneal perforasyon riski olmayan hastalardan yüzeysel anestezi altında (%0,5 proparakain) korneal lezyonun kenarından ve zemininden kültür ve kazıma yöntemi ile sitolojik inceleme için örnekler alındı. Hastalara, yarım saatte bir dönüşümlü olarak güçlendirilmiş sefazolin ve gentamisin ile siklopentolat 3x1 damla tedavisi başlandı. Dört hastaya öykü ve lezyonun özelliklerinden dolayı doğrudan antifungal tedavi başlandı.

Alınan kazıntı örnekleri bakteri, akantamoeba ve mantar enfeksiyonu açısından incelenmek üzere Patoloji Anabilim Dalı'na gönderildi. Olgulara Papanicolaou ve periyodik asit schiff (PAS) boyaları uygulanarak epitel hücreleri ile ilişkili mantar hifaları saptandı. Şüpheli olgularda herpes enfeksiyonu açısından immünohistokimyasal inceleme ile anti-HSV antikoru uygulandı.

Merkez Laboratuvarı Mikrobiyoloji Birimi'ne gönderilen klinik örnekler ile koyun kanlı agar, çikolata besiyeri ve antibiyotikli Sabouraud dekstroz agar besiyerlerine ekim yapıldı. Tüm besiyerleri 37 derecede (koyun kanlı agar ve çikolata besiyeri CO2'li etüvde) yedi gün inkübe edildi. Mikroorganizma tanımlaması için, klasik mikrobiyolojik yöntemler ve VITEK 2 sistem (Biomerieux, Fransa) kullanıldı.

Kornea sitolojisinde mantar hifleri tespit edilen veya kültüründe fungal ajan üreyen hastalara lezyonun boyutuna ve derinliğine bakılarak; yüzeysel infiltrasyonlarda topikal amfoterisin B 24x1 damla, natamisin pomad 5x1 başlanırken; derin infiltrasyonlarda tedaviye oral ketokanazol 200 mg tablet 2x2 eklendi. Tedaviye yanıt kriterleri; hipopiyonda gerileme, lezyon boyutlarında küçülme, epitel defektinde azalma, görme keskinliğinde değişiklik ve hastanın şikayetlerinde düzelme olarak tanımlandı.

Korneal infiltrasyonun ön kamaraya ilerlediği olgularda ön kamaraya Amfoterisin B uygulandı ve tekrar kültür alındı. Alınan cevaba göre tedavi yönlendirildi. Korneal inceleme ve perforasyon gelişen hastalara erken dönemde amniyotik zar nakli yapıldı ve sekonder enfeksiyonlar açısından ofloksasin damla 4x1 kez başlanarak terapötik kontakt lens uygulandı. Tedaviye yanıt alınan ancak görmeyi ileri derecede etkileyen lökom gelişen bir hastaya ileri dönemde penetran keratoplasti yapıldı.

Sonuçlar

Tüm hastaların korneal kazıntı örneklerinde mantar hifaları tespit edildi. Hastalardan 4'ü bayan (%13), 16'sı erkekti (%87). Hastaların yaşları 15 ile 85 arasında değişmekte olup yaş ortalaması 51±7,78 yıl idi.

Onbir hastada travma öyküsü mevcuttu. Travmalardan yedisi çeşitli bitkilerin çarpması sonucu gelişirken, üç tanesinde kum veya toprak kaçma öyküsü bulunmaktaydı. Bir olguda ise tarlada sera teli çarpması sonrasında korneal ülser gelişmişti. Travma öyküsü olmayan dokuz hastanın beşinde steroidli damla kullanma öyküsü vardı. Bir hastada kronik böbrek yetmezliği, bir hastada diabetes mellitus mevcuttu. Diğer iki hastada travma ya da steroidli damla kullanma öyküsü yoktu (Tablo 1).

Çalışmaya alınan hastalar, sitolojik incelemelerinde mantar hifleri izlenen hastalardı (Resim 1a, 1b). Hastalardan iki tanesinde fungal ajan kültürde üretilmedi. Bunlardan biri Fusarium, diğeri de Aspergillus idi (Resim 2a, 2b).

Antifungal tedavi ortalama 8,7±4,5 (3-20) hafta verildi. Topikal antifungal tedaviye bağlı bir yan etki izlenmedi. Bir hasta üç hafta sonunda enfeksiyonun devam etmesine rağmen tedaviyi kabul etmeyerek takipten çıktı.

Üç hastaya enfeksiyonun kornea alt katlarına yayılması ve korneada inceleme olması nedeniyle amniyotik zar nakli uygulandı. Bu hastalardan biri, nakile rağmen kornea perforasyonu geliştiği için evissere edilirken diğer ikisine penetran keratoplasti yapıldı.

Bir hastaya enfeksiyonun ön kamaraya ilerlemesi nedeniyle, iki defa intrakameral 0,1 ml %5 dekstroza 5 µg amfoterisin B uygulandı. İşlem sonrasında klinik düzelme olmasına rağmen gelişen geniş lökom nedeni ile penetran keratoplasti yapıldı (Resim 3).

Hastalarda başlangıç görme keskinlikleri perespsiyon- projeksiyon ile 0,3 arasındaydı. On hastada tedavi sonrasında görme keskinliğinde artış oldu. Diğer 10 hastada ise, görme keskinliklerinde değişiklik olmadı.

Hastaların dört tanesinde görme keskinliği 1,0 sırasına yükselirken, sekizinde 0,1 ve üzerinde görme keskinliği elde edildi. Hastaların görme düzeyi tedavi öncesi ortalama logMAR 2,39±0,96 olup tedavi sonrasında ortalama logMAR 1,79±1,4'e çıkmıştır.

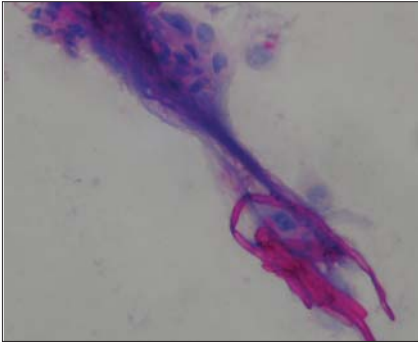
Tartışma

Gelişmekte olan ülkelerde yüksek insidans ve tedaviye alınan zayıf yanıt nedeni ile fungal keratitler görme kaybının önde gelen nedenleri arasında yer almaktadır (4). Fungal keratitler, yeterli etkinlikte antifungal ilaçların olmaması ve tanının gecikmesi nedeniyle ağır seyretmekte, endoftalmiye kadar ilerleyebilmektedir (5). Görme sonuçları sıklıkla diğer enfeksiyöz keratitlere göre daha kötüdür. Tarım işçilerinin yoğun olarak bulunduğu alanlarda, özellikle ılıman ve nemli bölgelerde enfeksi-

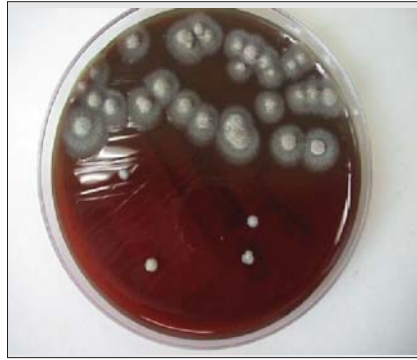yöz keratitlerin en sık nedenidir. Fungal keratit etkenleri arasında en sık görülenler filamentöz funguslardan *Aspergillus* ve *Fusarium* türleridir (6). Fungal ajanlar insanın normal florasında %3-28 arasında bulunmaktadır. Bu nedenle minör travma, uygunsuz antibiyotik veya steroid kullanımını takiben görülme riski artmaktadır (7). Ayrıca kontakt lens kullanımı, kornea yüzey hastalıkları, çevresel faktörler (nem, tarımsal alan, sıcak iklim vb.), geçirilmiş göz cerrahisi, oküler yüzey hastalıkları, immünolojik yetersizlik ve diyabet gibi faktörlere bağlı olarak da görülme sıklığı artmaktadır (8,9).

Kırsal alanda ağaç dalı ve benzeri organik maddeler ile olan travmalarda fungal ajanlar akılda tutulmalıdır. Çalışmamızda 11 hastada travma öyküsü tespit ettik ve bunlar içinde de 8 hastada organik madde (ağaç dalı, yaprağı vs.) ile olan travma öyküsü, 3 hastada ise toprak veya kum kaçma öyküsü bulunmaktaydı. Ayrıca hastalarımızdan 3 tanesinde diyabetes mellitus ve 1'inde ise kronik böbrek yetmezliği gibi sistemik immün yetmezlik oluşturan risk faktörleri mevcuttu.

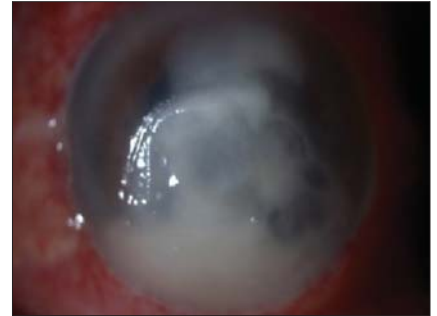
Hastalara fungal keratit tanısı korneal kazıntı örneklerinin sitolojik olarak incelenmesi ile konulmuştur. Bizim çalışmamızda Papanicolaou ve periyodik asit schiff (PAS) boyaları uygulanmıştır. Ayrıca şüpheli edilen olgularda herpetik keratit ayrımı için yayma preparatlara immünohistokimyasal çalışma yapılmıştır.



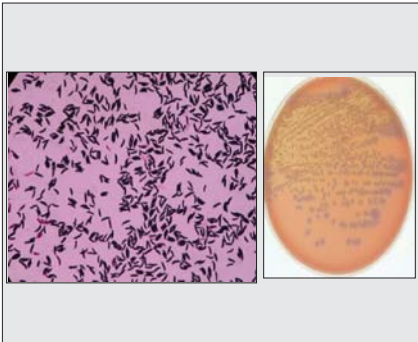
Resim 1a. Reaktif korneal epitel hücreleri ve mantar hifaları (PASx400)



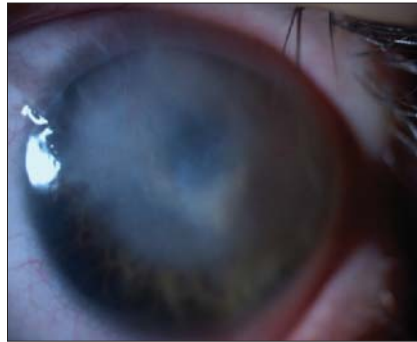Resim 1b. Çikolata agarda *Aspergillus* üremesi



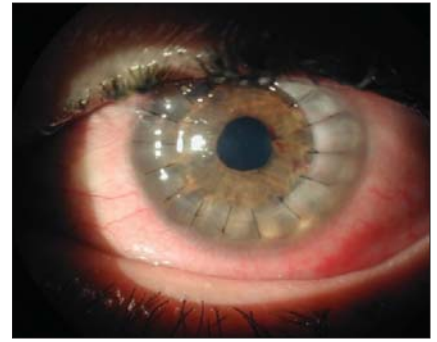
Resim 2a. İlk muayenede belirgin konjonktival hiperemi, merkezi korneal ülserasyon ve hipopiyon



Resim 2b. Giemsa boyama ve kanlı agarde *Fusarium*



Resim 3a. Antifungal tedavi sonrası merkezi korneal lökom



Resim 3b. Aynı hastanın penetran keratoplasti sonrası ön segment görünümü

Bu yöntem hastalığın tanısı açısından, kolay, ucuz, hızlı sonuç alınabilen ve doğruluk oranı oldukça yüksek bir incelemedir. Mikroorganizmanın kültürde üretilmesi de kesin tanı için önemlidir. Ayrıca kesin tanı için alınan doku örneklerinin histopatolojik incelemesi de yapılabilmektedir. Keratomikozların klinik tanısı, laboratuvar yöntemleri her zaman sonuç vermeyebileceği için oldukça önemlidir (10).

Mantarların kültürde üremesi için 36-96 saat bekleme süresi gerekmektedir. Bazı olgularda bu süre 1 aya kadar uzatılmalıdır. Kültür, kornea ülserlerinde etkenin belirlenmesinde hala altın standart olsa da fungal keratitlerin tanısında konfokal mikroskop (11) ve polimeraz zincir reaksiyonu (PCR) (12) gibi yöntemler de kullanılabilir. Fungal kültürlerin %50-70'inde üreme olmaktadır (13). Fungal ülserlerde, PCR ile mikrobiyolojik kültürler arasında uyum %89'u bulmaktadır. PCR, kültürü tamamlayıcı bir tekniktir. Bulaşma hala ciddi bir sorun olduğu için, kültürün yerini alması mümkün görünmemektedir (14). Kliniğimizde, hem hızlı hem de kültüre göre daha yüksek oranda başarı şansı olan sitolojik yöntem kullanılmıştır. Bu çalışmada hastaların bazılarında özellikle de klinik olarak mantar düşündüren olgularda ard arda günlerde birkaç kez olarak sitolojik inceleme yapılmıştır. Bir olguda üçüncü incelemede, üç olguda ise ikinci incelemede mantar hifleri izlenebilmiştir. KOH ile mikroskopik inceleme, fungal keratitlerde yüksek hassaslık düzeyine sahiptir (15).

Hastalara öncelikle, güçlendirilmiş sefazolin, güçlendirilmiş gentamisin ve siklopentolat içerikli damlalar pro-

filaktik olarak başlanmıştır. Alınan kültür ve sitolojik incelemelerin sonucunda mantar tespit edilen olgulara topikal amfoterisin B, natamisin ve/veya oral ketokonazol (2x200 mg oral) tedavisi başlanmıştır. Kombine tedavi, antifungal etkinliğin artırılmasını ve genişletilmesini, tek bir ilacın yüksek dozda kullanılması yerine birden çok ilacın daha düşük dozlarda kullanılmasıyla yan etki sıklığının azaltılmasını ve de direnç gelişiminin engellenmesini sağlamaktadır (16). Dört olguya organik madde yaralanması ve lezyonun tipik olarak mantara benzemesi nedeniyle doğrudan antifungal tedavi başlanmıştır.

Hipopiyonun ve epitel defektinin gerilemesi, lezyonun küçülmesi ve irritasyonun azalmasına bağlı olarak tedavinin devamına ya da sonlandırılmasına karar verilmiştir. Loh ve ark. yaptıkları çalışmada, fungal keratitlerde etken filamentöz fungus olduğunda topikal tedavi seçeneklerinin sırasıyla natamisin (%96), amfoterisin (%75) ve vorikonazol (%63); etken maya olduğunda ise sırasıyla amfoterisin (%92), natamisin (%68) ve vorikonazol (%49); sistemik tedavide ise filamentöz funguslar için en sık vorikonazol (%59) ve itrakonazol (%51), mayalar için ise en sık flukonazol (%55) ve vorikonazol (%43) olduğunu belirtmişlerdir (17). Vorikonazolün hem topikal hem sistemik kullanımın fungal keratitlerde oldukça iyi klinik yanıt sağladığı çeşitli çalışmalarda gösterilmiştir (18-23). Jurkunas ve ark., yaptıkları çalışmada fungal keratitlerin insidansının 1999-2002 yılları arasında %30 iken, 2004-2007 yılları arasında anlamlı bir şekilde arttığını ve %65'e çıktığını göstermişlerdir. Ayrıca, takip edilen has-

Tablo 1. Yirmi olgunun demografik özellikleri, tedavi süreleri, kültür sonuçları ve görme düzeyleri

Yaş/Cinsiyet	Travma	Sistemik Hastalık	Kültür	Tedavi Süresi (Hafta)	İlk Görme Keskinliği	Son Görme Keskinliği
1 74 / E	Var	-	-	4	P+P+	P+P+
2 77 / E	Yok	-	-	8	EH	EH
3 52 / E	Var	-	Aspergillus	4	EH	EH
4 15 / E	Yok	-	-	6	1 mps	3 mps
5 74 / E	Var	DM	-	10	3 mps	0,1
6 33 / E	Var	-	-	20	P+P-	0,7
7 60 / E	Yok	KBY	Fusarium	3	P+P+	P+P+
8 48 / K	Yok	DM	-	16	P+P+	P+P+
9 15 / E	Var	-	-	6	1 mps	1,0
10 73 / E	Var	-	-	4	3 mps	0,4
11 27 / E	Var	-	-	12	EH	0,3
12 55 / E	Yok	-	-	12	P+P-	P+P-
13 26 / E	Var	-	-	3	EH	EH
14 46 / K	Yok	-	-	10	EH	EH
15 57 / E	Yok	-	-	8	50 cmfs	2 mps
16 40 / E	Var	-	-	8	3 mps	1,0
17 75 / E	Var	DM	-	20	EH	EH
18 52 / K	Yok	-	-	4	0,3	1,0
19 36 / K	Var	-	-	8	0,3	1,0
20 85 / E	Yok	-	-	8	EH	EH

DM: Diabetes mellitus KBY: Kronik böbrek yetmezliği EH: El hareketi ps: Parmak sayma

aların %40'ında korneal erime, perforasyon ve dirençli enflamasyon nedeniyle penetran keratoplastiye gidildiğini ve görme keskinliği sonucunun en iyi olduğu hasta grubunun kontakt lens kullanan hasta grubu olduğunu belirtmişlerdir (24). Değişik çalışmalarda akut dönemde korneal incelleme veya perforasyon nedeni ile %25-35 arasında cerrahi uygulandığı, ileri dönemde ise bu oranın %50'nin üzerine çıktığı ve keratoplastiye gidildiği belirtilmektedir (25,26). Fungal keratitler, penetran keratoplasti gerektiren enfeksiyöz keratitlerin %50'sini oluşturmaktadır (27). Ancak erken dönemde amniyotik membran da fayda sağlayacağı bilinmektedir. Özellikle iyileşmenin yavaş olduğu ve perforasyon riskinin yüksek olduğu olgularda amniyotik membran enflamasyonu azaltmak, fibrozis ve yeni damar oluşumunu arttırmak için kullanılabilir (28). Biz de bu çalışmada korneal incelleme nedeni ile erken dönemde üç hastaya amniyotik zar nakli uyguladık.

Çeşitli çalışmalarda fungal keratitlerde, ön kamaraya amfoterisin B uygulamasının, hipopiyonlu olgularda, hipopiyonun gerilemesini hızlandırdığı ve tedavide sonlandırıcı hamle olabileceği belirtilmiştir (29,30).

Çalışmamızda, hastalarımızdan birine ön kamaraya iki defa amfoterisin B uyguladık. İleri dönemde ise korneal lökom nedeni ile bu hastaya penetran keratoplasti yapıldı.

Organik maddelerle olan travmalar sonrasında gelişen enfeksiyöz keratitlerde fungal ajanlar önemli yer tutmaktadır ve konulan erken tanı tedaviye alınan yanıt önemli ölçüde arttırmaktadır. Bu nedenle dikkatli bir anamnez, lezyonun klinik özellikleri ile sitolojik inceleme erken tanı koymada bize önemli avantajlar sağlamaktadır. Ayrıca, konfokal mikroskop, PCR gibi yine erken tanıya olanak sağlayan yöntemler de önemlidir.

Ancak laboratuvar yöntemleriyle mantarın saptanamadığı durumlarda öykü ve klinik şüphenin antifungal tedavi açısından yönlendirici olduğu da unutulmamalıdır.

Kaynaklar

- Whitcher JP, Srinivasan M, Upadhyay MP. Corneal blindness: a global perspective. Bull World Health Organ. 2001;79:214-21. [Abstract] / [PDF]
- Srinivasan M, Gonzales CA, George C et al. Epidemiology and aetiological diagnosis of corneal ulceration in Madurai, South India. Br J Ophthalmol. 1997;81:965-71. [Abstract] / [PDF]
- Varaprasathan G, Miller K, Lietman T et al. Trends in the etiology of infectious corneal ulcers at the F. I. Proctor Foundation. Cornea. 2004;23:360-4. [Abstract]
- Thomas PA. Fungal infections of the cornea. Eye 2003;17:852-62. [Abstract] / [Full Text] / [PDF]
- Dursun D, Fernandez V, Miller D, Alfonso EC. Advanced Fusarium keratitis progressing to endophthalmitis. Cornea. 2003;22:300-3. [Abstract]
- Perez-Balbuena AL, Vanzzini-Rosano V, Valadez-Virgen J, Campos-Möller X. Fusarium Keratitis in Mexico. Cornea. 2009;28:626-30. [Abstract]
- Harissi-Dagher M, Colby K. Fungal infections of the cornea. Contemp Ophthalmol. 2006;5:1-8.
- Chen WL, Wu CY, Hu FR, Wang IJ. Therapeutic penetrating keratoplasty for microbial keratitis in Taiwan from 1987-2001. Am J Ophthalmol. 2004;137:736-43. [Abstract] / [Full Text] / [PDF]
- Galarreta DJ, Tuft SJ, Ramsay A, Dart JKG. Fungal keratitis in London. microbiological and clinical evaluation. Cornea. 2007;26:1082-6. [Abstract]
- Akyol F, Çakmaklı Z, Koçuş M, Yünter T, Akın I. New antifungal agents in keratomycosis therapy. T Klin J Ophthalmol. 1995;4:132-8.
- Das S, Samant M, Garg P, Vaddavalli PK, Vemuganti GK. Role of confocal microscopy in deep fungal keratitis. Cornea. 2009;28:11-3. [Abstract]
- Gaudio PA, Gopinathan U, Sangwan V, Hughes TE. Polymerase chain reaction based detection of fungi in infected corneas. Br J Ophthalmol. 2002;86:755-60. [Abstract] / [Full Text] / [PDF]
- McLeod SD, Kolahdouz-Isfahani A, Rostamian K, Flowers CW, Lee PP, McDonnell PJ. The role of smears, cultures, antibiotic sensitivity testing in the management of suspected infectious keratitis. Ophthalmology. 1996;103:23-8. [Abstract]
- Kim E, Chidambaram JD, Srinivasan M et al. Prospective comparison of microbial culture and polymerase chain reaction in the diagnosis of corneal ulcer. Am J Ophthalmol. 2008;146:714-23. [Abstract] / [Full Text] / [PDF]
- Sharma S, Kunimoto DY, Gopinathan U, Athmanathan S, Garg P, Rao GN. Evaluation of corneal scraping smear examination methods in the diagnosis of bacterial and fungal keratitis: a survey of eight years of laboratory experience. Cornea. 2002;21:643-7. [Abstract]
- Li L, Wang Z, Li R, Luo S, Sun X. In vitro evaluation of combination antifungal activity against fusarium species isolated from ocular tissues of keratomycosis patients. Am J Ophthalmol 2008;146:724-8. [Abstract] / [Full Text] / [PDF]
- Loh AR, Hong K, Lee S, Mannis M, Acharya NR. Practice patterns in the management of corneal ulcers. Cornea. 2009;28:856-9. [Abstract]
- Jurkunas UV, Langston DP, Colby K. Use of voriconazole in the treatment of fungal keratitis. Int Ophthalmol Clin. 2007;47:47-59. [Abstract]
- Hariprasad SM, Miler WF, Holz ER et al. Determination of vitreous, aqueous and plasma concentration of orally administered voriconazole in humans. Arch Ophthalmol. 2004;122:42-7. [Abstract]
- Sabo KB, Abdel-Rahman SM. Voriconazole: a new triazole antifungal. Ann Pharmacother. 2000;34:1032-43. [Abstract] / [PDF]
- Bunya VY, Hammersmith KM, Rapuano CJ, Ayres BD, Cohen EJ. Topical and oral voriconazole in the treatment of fungal keratitis. Am J Ophthalmol. 2007;143:151-3. [Abstract] / [Full Text] / [PDF]
- Johnson LB, Kauffman CA. Voriconazole: a new triazole antifungal agent. Clin Infect Dis. 2003;36:630-7. [Abstract] / [Full Text] / [PDF]
- Hariprasad SM, Mieler WF, Lin TK, Sponsel WE, Graybill JR. Voriconazole in the treatment of fungal eye infections: a review of current literature. Br J Ophthalmol. 2008;92:871-8. [Abstract] / [Full Text] / [PDF]
- Jurkunas U, Behlau I, Colby K. Fungal keratitis: Changing pathogens and risk factors. Cornea. 2009;28:638-43. [Abstract]
- Xie L, Dong X, Shi W. Treatment of fungal keratitis by penetrating keratoplasty. Br J Ophthalmol. 2001;85:1070-4. [Full Text] / [PDF]
- Xie L, Shi W, Liu Z, Li S. Lamellar keratoplasty for the treatment of fungal keratitis. Cornea. 2002;21:33-7. [Abstract]
- Chen WL, Wu CY, Hu FR, Wang IJ. Therapeutic penetrating keratoplasty formicrobial keratitis in Taiwan from 1987-2001. Am J Ophthalmol. 2004;137:736-43. [Abstract] / [Full Text] / [PDF]
- Chen HC, Tan HY, Hsiao CH, Huang SC, Lin KK, Ma DH. Amniotic membrane transplantation for persistent corneal ulcers and perforations in acute fungal keratitis. Cornea. 2006;25:564-72. [Abstract]
- Yoon KC, Jeong IN, Im SK, Chae HJ, Yang SY. Therapeutic effect of intracameral amphotericin B injection in the treatment of fungal keratitis. Cornea. 2007;26:814-8. [Abstract]
- Yılmaz S, Türe M, Maden A. Efficacy of intracameral amphotericin B injection in the management of refractory keratomycosis and endophthalmitis. Cornea. 2007;26:398-402. [Abstract]