

DERLEME

Tiroid Orbitopatinin Etyopatogenezi ve Yeni Görüşler*

Dilek Yüksel (*)

ÖZET

Bu makalede tiroid orbitopatinin etyopatogenezi konusunda bir derleme yapılmış ve son gelişmeler sunulmuştur.

Anahtar Kelimeler: Tiroid, orbitopati, Graves oftalmopati, patogenezi

SUMMARY

The Etiopathogenesis of Thyroid Associated Orbitopathy and the New Insights

In this review new developments in the etiopathogenesis of thyroid associated orbitopathy are presented

Key Words: Graves ophthalmopathy, thyroid, orbitopathy, pathogenesis

Tiroid orbitopati (TO) veya Graves oftalmopati etyopatogenezi tam olarak anlaşılammış otoimmün inflamatuvar bir hastalıktır ve orta yaş dönemindeki kadınlarda erkeklere oranla daha fazla görüldüğü bildirilmektedir (1,2). Graves hipertroidizmi tanısı alan hastaların yaklaşık %20'sinde tiroid orbitopati klinik olarak gözlenmektedir. TO, %80 oranında kendini sınırlayan subklinik form olarak karşımıza çıkmaktadır (3). TO'de yumuşak dokuda ödem, proptozis, kapak retraksiyonu, ekstraoküler kaslarda fibrozise bağlı şaşılık gözlenmektedir.

TO'nin etyopatogenezinden sorumlu tutulan otoimmüniteye, genetik, çevresel, hormonal ve bireysel predispozan faktörleri içeren multifaktöriyel bir etki söz konusudur. Bu multifaktöriyel etki nedeniyle TO'nin etyopatogenezi ve patofizyolojisi konusundaki tartışmalar "sonu gelmeyen bir hikaye" olarak da tanımlanmıştır (4). Son yıllarda yapılan çalışmalarda, tiroid stimulan hormon (tirotropin) reseptörlerinin (TSH-R) otoantijen olarak kabul edilmesi sonucunda üretilen otoantikörlerin

TO'de otoimmünitenin başlamasında ve devamında önemli rol oynadığı ve muhtemel suçlu olduğu düşünülmektedir (5,6). Bu derlemede oldukça karmaşık olan TO'nin kısmen kanıtlanmış olan etyopatogenezi ve patofizyolojisi, yeni gelişmeler ve teoriler ışığında basitleştirilerek ve anlaşılır şekilde yorumlanmaya çalışılacaktır.

TSH-R VE OTOİMMÜN CEVAP: TSH-R'leri tiroid bezi üzerinde bulunan ve TSH'ların bağlandığı bir reseptördür. Hipotalamusdan salgılanan tiroid releasing hormonun (TRH) etkisi ile hipofizden salgılanan TSH, tiroid bezi üzerinde bulunan TSH-R lerine bağlanarak tiroid bezinden tiroid hormonlarının salgılanmasına neden olur. Tiroid hormonlarının kan düzeylerinin hipofiz ve hipotalamusta oluşturduğu feedback etki ile tiroid hormonlarının salgısı kontrol altında tutulur. Bu normal bir mekanizmadır.

Graves' Hastalığı: Graves hastalığında tiroid bezi üzerinde bulunan ve aşırı exprese edilen TSH-R'lerinin otoantijen kabul edilerek buna karşı üretilen TSH-R oto-

(*) S.B. Ankara Eğitim ve Araştırma Hastanesi 1. Göz Kliniği Uzmanı

* Bu derlemenin bir bölümü 24-26 Aralık 2004 tarihinde Uludağ'da düzenlenen TOD XXV. kış sempozyumundaki tiroid orbitopati panelinde sunulmuştur.

Yazışma adresi: Hoşdere Caddesi, Çankaya Evleri, E Blok No :26 Çankaya / Ankara
E-posta: yukseld2000@yahoo.com

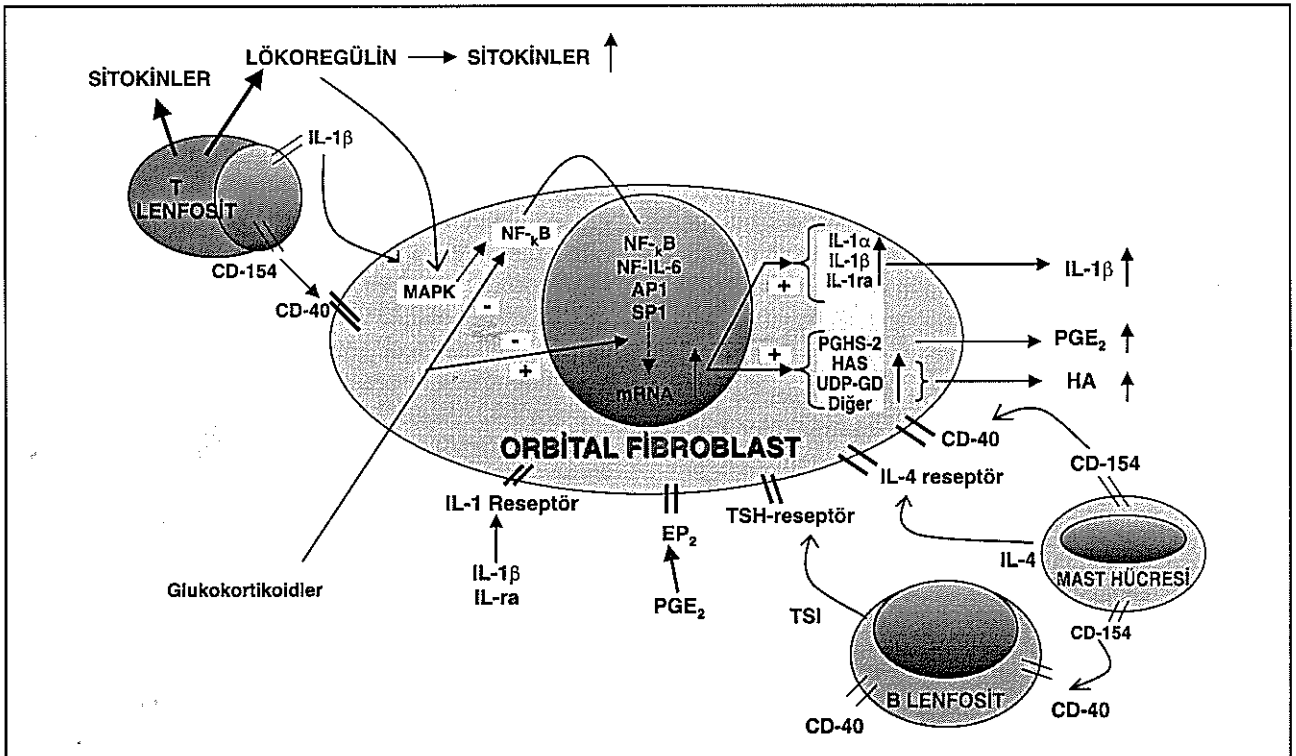
Mecmuaya Geliş Tarihi: 06.09.2006
Düzeltilmeden Geliş Tarihi: 04.04.2007
Kabul Tarihi: 13.04.2007

antikorlarının oluşturduğu bir otoimmün cevap söz konusudur (7). TSH-R otoantikörleri TSH'ü taklit ederek tiroid hormon salınımına neden olur ve bu etki TSH'dan daha fazla ve uzun etkili olduğu için hipertroidizm oluşturmaktadır. TSH-R otoantikörleri uyarıcı ve bloke edici antikörler olmak üzere 2 tip olarak tanımlanmaktadır. Uyarıcı TSH-R otoantikörleri (TSI: Tiroid stimulan immünglobulin) tiroid bezinden tiroid hormonlarının salgılanmasını artırarak hipertroidizme, bloke edici TSH-R otoantikörleri ise tiroid hormon salgılanmasını azaltarak hipotroidizme neden olur. Graves hastalığı bulunan bazı hastalarda başlangıçta hipotroidizmin görülmesi bloke edici antikörlerin uyarıcı antikörlardan daha fazla bulunmasına bağlanmaktadır (8,9). Bazı hastalarda bu iki antikör arasında görülen hızlı geçişin nedeni bilinmemektedir. Graves hastalığında oluşan otoimmün cevabın sadece TSI üretimi ile sınırlanmayacağı ve daha kompleks bir etkileşimin söz konusu olduğu bilinmektedir. Zira Graves' hastalığında TSH-R yanısıra tiroglobulin, tiroid peroksidaz ve sodyum-iyot symporterları gibi tiroid otoantijenlerine karşı gelişen bir otoimmünite de söz konusudur. Graves hastalığının etyopatogenezi pek çok anormal immünolojik fenomen tanımlanmış ve tiroid

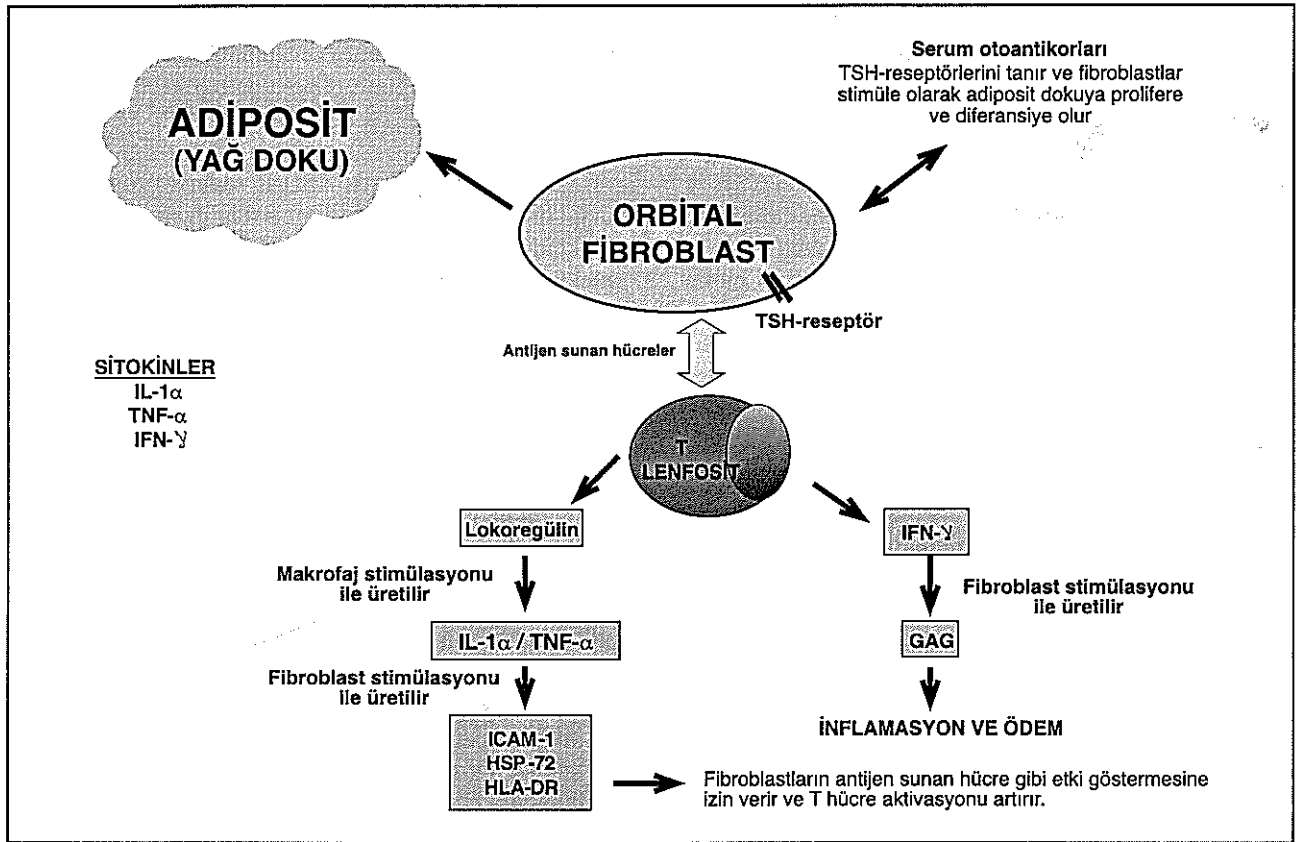
hücrelerinden geniş yelpazede immünolojik aktif moleküllerin (sitokinler, adezyon molekülleri, kompleman düzenleyici proteinler, CD 40) ifade edildiği saptanmıştır. Graves hastalığında TSH-R'ne karşı oluşan B hücre (humoral immünite) cevabının T hücrelerine (hücrel immünite) bağımlı olduğu da bildirilmektedir (10, 11).

Tiroid Orbitopati: TSH-R sadece tiroid bezinde değil orbital ve pretibial fibroblastlar üzerinde de bulunmaktadır ve TO'de muhtemel suçlu olarak kabul edilmektedir (5). TSH-R'lerinin orbital yağ ve bağ dokudaki ekspresyonunun aktif TO'li hastalarda inaktif TO'li hastalardan daha yüksek olduğu rapor edilmektedir (12). Yapılan çalışmalar göz dışı kas membranları ve orbital bağ dokuda bulunduğu saptanan orbital fibroblastların (preadiposit) TO'de immünolojik saldırı için hedef hücre olduğunu ve adipogenesis potansiyeli bulunduğunu desteklemektedir (13,14). Son çalışmalarda orbital fibroblastlar tarafından ifade edilen TSH-R'lerinin B lenfositlerden, immünglobulin G olan tiroid stimulan immünglobulin (TSI) salgılanmasına neden olduğu ve oluşan immün komplekslerinin orbital fibroblastları sti-

Şekil 1. TO'de orbital fibroblastlar ile immün hücrelerin dinamik etkileşiminin şematik olarak açıklanması. (IL, Interlökin; MAPK, mitojen aktive protein kinaz; NF- κ B, nükleer faktör- κ B; IL-1ra, Interlökin 1 reseptör antagonist; mRNA, messenger RNA; PGE₂, protaglandin E₂; PGHS, prostaglandin endoperoksid H sentetaz; HAS, hyaluronan syntetaz; UDP-GD, üridin difosfat glukoz dehidrogenaz; TSH-R, tiroid stimulan hormon (trotropin) -reseptör; TSI, tiroid stimulan immünglobulin; HA, hyaluronan)



Şekil 2. TO'deki immunolojik bulgular. (ICAM-1, Intercellular adhesion molecule-1; HSP-72, Heat-Shock Protein-72; HLA-DR, Human Leukocyte Antigen-DR; IFN, Interferon; IL, Interlökin; TNF, Tümör Nekrozis Faktör; GAG, Glikozaminglikan)



müle ettiği ve TO'deki humoral immünitteye sebep olduğu bildirilmektedir. Ancak tiroid hiperplazisi ve aşırı aktivitesi ile birlikte tanımlanan TSI antikorlarının TO'nin aktivitesi ve ciddiyeti ile olan ilişkisi tartışmalı olarak kalmıştır (15,16,17). Ayrıca tiroid orbitopatinin gelişiminde hücre yüzey reseptörlerini aktive eden otoantikor (TSI) üretimine neden olan tip V hipersensitivite reaksiyonunun sorumlu olduğundan da söz edilmektedir (18).

TO'de gözlenen bazı bulgular için (artmış ekstraoküler kas ve yağ doku veya kas zayıflığı) diğer otoantijenler de sorumlu tutulmaktadır. Bu otoantijenler 64-KD proteini veya tropomodulin (tiroid ve ekstraoküler kaslarda), 23-KD proteinini (orbital fibroblastlarda) içermektedirler (19).

Orbital fibroblastlar üzerinde TSH-R otoantijeni ile birlikte CD-40 yüzey antijeni, interlökin 1 reseptörü (IL1-R) ve interlökin 4 reseptörü (IL4-R), prostaglandin E2 reseptörü (PGE2-R) bulunmaktadır. Ayrıca B lenfosit yüzeyinde de CD-40 yüzey antijeni, T lenfosit ve mast hücresi yüzeyinde CD-154 yüzey antijeni bulunmaktadır. CD-40 yüzey antijeni B lenfosit aktivasyonu-

nu sağlarken, CD-154 yüzey antijeni hem T lenfosit aktivasyonunu sağlamakta hem de CD-40 yüzey antijeninin aktifleyicisi olarak rol almaktadır. Orbital fibroblastlar üzerindeki CD-40 yüzey antijeni ile CD-154 yüzey antijeni birleşimi oluştuktan sonra inflamatuvar fibroblast genleri aktive olur ve prostaglandin E2 ve hyaluronan (glikozaminoglikan polimeri) üretiminde artış olur ve bunlar orbital bağ dokuda birikir (20). Diğer proinflamatuvar sitokinler olan interlökin 1 (IL-1) ve T lenfositlerden açığa çıkan lökoregülin orbital fibroblast gen indüksiyonunu artırarak orbital inflamatuvar cevabda önemli rol oynar (21- 24). TO'deki bu immün akış şekil 1'de özetlenmiştir (2).

TO'de orbital dokuların histolojik muayenesinde orbital dokuda T lenfositlerin fokal ve diffüz infiltrasyonu gösterilmiştir (25). TSH-R'lerine karşı yönelen sirküle eden T hücreleri orbitayı infiltre eder ve orbital fibroblastlar bu antijeni (TSH-R) tanır (25). TSH-R antijenine karşı oluşan otoantikorlar orbital fibroblastları uyarırlar ve fibroblastlar adipositlere (yağ doku) farklılaşır ve proliferer olurlar.

Ayrıca T hücreleri ve makrofajlar tarafından üretilen ve T lenfositlere karşı B lenfosit yanıtını düzenleyen proteinler olan sitokinlerin (proinflamatuvar hücreler) TO'nin gelişiminde ve devamında esas rolü oynadıkları bildirilmektedir (26). Sadece orbital fibroblastlara duyarlı olan sitokinler, interferon- γ (IFN- γ), interlökin-1 α (IL-1 α), tümör nekrozis faktör- α (TNF- α) olarak tanımlanmaktadır. Makrofajlar ve diğer antijen sunan hücreler tarafından T hücrelerine sunulan antijenik peptidler T hücrelerini aktive eder ve değişik sitokinlerin açığa çıkmasına yol açar(27). T hücrelerinden serbestleşen IFN- γ orbital fibroblastları stimüle eder ve glikozaminoglikanların (GAG) açığa çıkmasına neden olur. GAG'lar TO'de görülen inflamasyon için temel oluşturmaktadır. Bir hidrofilik mukopolisakarit olan GAG'lar akut doku ödemi (kemozis, periorbital ödem, proptozis) neden olur. Ayrıca T lenfositlerden serbestleşen lokoregülin makrofajları stimüle ederek IL-1 α ve TNF- α adlı sitokinlerin üretimine neden olur. Bu sitokinler orbital fibroblastları stimüle ederek intercellular adhesion molecule-1 (ICAM-1), heat-shock protein-72 (HSP-72), human leukocyte antigen-DR (HLA-DR) adlı immunmodulator proteinlerin üretimine neden olur. Bu immunmodulator proteinler fibroblastların antijen sunan hücreler gibi hareket etmesine izin verir ve T hücre aktivasyonu artarak devam eder. Yapılan çalışmalarda artmış serum ICAM-1 düzeyinin orbital inflamasyonun erken göstergesi olabileceği gösterilmiştir (28). Bu immunolojik bulgular şekil 2'de basitleştirilerek gösterilmiştir (29).

Özet olarak TO'de orbital fibroblastların yüzeylerindeki TSH-R otoantijenleri tarafından başlatılan ve diğer yüzey antijenleri ve reseptörlerin aracılık ettiği bir immün reaksiyon (T lenfositlerin baskın olduğu B lenfosit ve mast hücrelerinden oluşan) söz konusudur. Bu reaksiyonda orbital fibroblastlar immün hücrelerle dinamik bir etkileşim içine girerek TO'deki immunolojik ve inflamatuvar cevabın düzenlenmesi ve dokunun yeniden şekillenmesinde aktif rol oynamaktadırlar. Bu etkileşimler sonucunda (şekil 1 ve 2) orbital fibroblastlardan serbestleşen GAG'ların inflamasyon ve ödem oluşturmalarına, antijen-antikor reaksiyonlarının ise orbital fibroblast hücrelerini uyarak orbital fibroblastların orbital yağ dokusuna dönüşerek proliferasyon olmasına neden olmaktadır. Gerek yağ doku oluşumu gerekse inflamasyon ve ödem TO'de görülen proptozişi ortaya çıkarmaktadır. Orbita yağ doku artışı ve rektus kaslarının genişlemesi venöz dönüşde azalmaya ve konjestif bulguların ortaya çıkmasına neden olmaktadır. Ayrıca ortaya çıkan inflamasyon ve ödem, makrofaj infiltrasyonuna neden olarak fagositozu tetiklemektedir. Uzun süren inflamasyonun ise ekstraoküler kaslar ve orbital dokuda fibrozis ve apoptozisi ortaya çıkardığı bilinmektedir.

Ayrıca TO'de göz dışı kasların, kas membran proteini olan 64-KD otoantijenine karşı gelişen otoantikörün oluşturduğu otoimmün hedef hücre mi, yoksa kas membranlarında bulunan fibroblastlarda oluşan reaksiyonlar nedeniyle olaylardan etkilenen bir seyirci mi olduğu tam olarak kanıtlanamamıştır.

TO'nin gelişiminde multifaktöriyel etki söz konusu olduğu için etyopatogenezin açıklanması da bireysel, çevresel, hormonal ve genetik predispozan faktörlerin varlığı ile daha karmaşık bir hal almaktadır. Zira sigara içilmesi ile oluşan lokal doku hipoksisi TNF- α , INF- γ , IL-1 α ve GAG üretiminde ve serum tiroglobulin seviyesinde artışa neden olarak TO'nin ciddiyetini artırmaktadır. Ayrıca sigara ile artan adrenerjik uyarı tiroid işlev bozukluğunu artırmakta, TO'nin sıklığı ve ciddiyeti artırmaktadır (30,31). Stres ise HSP düzeyini artırarak TO gelişimine katkıda bulunmaktadır. TO'nin kadınlarda ve doğumdan sonra sık görülmesi, hormonal faktörlerin özellikle östrojenin otoimmün cevabı değiştirmesi ile ilişkili olabileceği bildirilmektedir (32). TO'de Graves hastalığı ile ortak genetik faktörlerin bulunduğu ama genetik predispozisyonun ağırlıklı olmadığı rapor edilmiştir. Yapılan çalışmalarda pek çok genetik lokus tanımlanmış, ancak bu lokusların önemi konusunda çok sayıda aile taraması yapılması gerektiği bildirilmiştir (33).

TO'nin patogenezi ile ilgili tartışmalarda halen cevaplanamamış bazı sorular bulunmaktadır (2). Bunlar;

1) TO'li olgularda vitiligo, romatoid artrit, SLE ve benzeri hastalıkların koinsidansının görülmesi, tüm bu otoimmün hastalıklarda ortak bir genetik predispozisyonun söz konusu olup olmadığı?

2) Kadınlarda Graves Hastalığının, orta yaş grubundaki kadınlarda ise TO'nin daha sık görülme nedeni?. Bütün otoimmün hastalıklarda olduğu gibi Graves hastalığında da kadınların fazlalığı dikkati çekmektedir. Ancak TO söz konusu olunca yine kadınların lehine olmakla beraber erkek hastaların sayısında artış görülmektedir. İleri yaşta gelişen TO'de ise kadınlar lehine olan oranın giderek azaldığı ve ortadan kalktığı bildirilmektedir (34).

3) TO'li erkek hastalarda optik nöropatinin sık görülme nedeni?

4) TSH-R uyarıcı otoantikör (Tiroid Stimulan İmmünglobulin: TSI) düzeylerinin orbital hastalık gelişimi, ciddiyeti ve aktivitesi ile ilişkisi?

5) 40 yaşın altında proptozis, 70 yaşın üzerinde ekstraoküler kas tutulumu ve optik nöropatinin daha sık görülme nedeni?

Sonuç olarak TO'nin etyopatogenezi konusunda halen çalışmalar ve tartışmalar devam etmektedir ve invitro çalışmalarda yeni görüşler ortaya atılmaktadır. Tüm otoimmün hastalıklardaki gibi TO'de de immün mekanizmayı etkileyen multifaktoriyel (çevresel, bireysel, genetik, hormonal) etkenler varolduğu sürece bu tartışmaların devam etmesi kaçınılmazdır. Ancak kesin olarak kanıtlanmış olan, TO'ye orbital fibroblastlar yüzeyinde bulunan ve otoantijen kabul edilen TSH-R'lerinin neden olduğu ve oluşan humoral ve hücresele immünolojik reaksiyonlar sonucu orbital fibrositlerin yağ dokuya dönüşmesi ve üretilen GAG ların inflamasyon ve ödeme neden olduğudur. Ek olarak, stressiz ve sigarasız bir yaşam sürmenin, TO gelişimine kısmen de olsa engel olma yönünde en önemli kişisel katkı olduğu unutulmamalıdır.

KAYNAKLAR

- Kendler DL, Lippa J, Rootman J: The initial clinical characteristics of Graves' orbitopathy vary with age and sex. *Arch Ophthalmol* 1993; 111: 197-201.
- Kazım M, Goldberg RA, Smith TJ: Insights into the pathogenesis of thyroid-associated orbitopathy. *Arch Ophthalmol* 2002; 120: 380-386.
- Bartley GB, Fatourechı V, Kadtmıs EF, et al: The incidence of Graves' ophthalmopathy in Olmsted County, Minnesota. *Am J Ophthalmol* 1995; 120: 511-517.
- Chavis PS: Thyroid and the eye. *Curr Opin Ophthalmol* 2002; 13: 352-356.
- Bartalena L, Pinchera A, Marcocci C: Management of Graves' ophthalmopathy: reality and perspectives. *Endocrinol Rev* 2000; 21: 168-199.
- Boulos PR, Hardy I: Thyroid associated orbitopathy: a clinicopathologic and therapeutic review. *Curr Opin Ophthalmol* 2004; 15: 389-400.
- Rapoport B, Chazenbalk GD, Jaume JC, McLachlan SM: The thyrotropin (TSH) receptor: interaction with TSH and autoantibodies. *Endocr Rev* 1998; 19: 673-716.
- Akamizu T, Kohn LD, Hiratani H, Saijo S, et al: Hashimoto's thyroiditis with heterogeneous antithyrotropin receptor antibodies: unique epitopes may contribute to the regulation of thyroid function by the antibodies. *J Clin Endocrinol Metab* 2000; 85: 2116-2121.
- Kohn LD, Suzuki K, Hoffman WH, et al: Characterization of monoclonal thyroid-stimulating and thyrotropin-binding-inhibiting autoantibodies from a Hashimoto's patient whose children had intrauterine and neonatal thyroid disease. *J Clin Endocrinol Metab* 1997; 82: 3998-4009.
- Fisfalen ME, Palmer EM, Van Seventer GA, et al: Thyrotropin-receptor and thyroid peroxidase-specific T cell clones and their cytokine profile in autoimmune thyroid disease. *J Clin Endocrinol Metab* 1997; 82: 3655-3663.
- Weetman AP, McGregor AM: Autoimmune thyroid disease: further developments in our understanding. *Endocr Rev* 1994; 15: 788-830.
- Wakelkamp I, Bakker O, Baldeschi L, et al: TSH-R expression and cytokine profile in orbital tissue of active vs inactive Graves' ophthalmopathy patients. *Clin Endocrinol (Oxf)* 2003; 58: 280-287.
- Bahn R: The fibroblast is the target cell in the connective tissue manifestations of Graves' disease. *Int Arch Allergy Immunol* 1995; 106: 213-218.
- Wiersinga WM, Prummel MF: Pathogenesis of Graves' ophthalmopathy: current understanding (editorial) *J Clin Endocrinol Metab* 2001; 86: 501-503.
- Gerding MN, van der Meer JMC, Broenink M, Bakker O, Wiersinga WM: Association of thyrotrophin receptor antibodies with the clinical features of Graves' ophthalmopathy. *Clin Endocrinol* 2000; 52: 267-271.
- Feldt-Rasmussen U, Kemp A, Bech K, Madsen SN, Date J: Serum thyroglobulin, its autoantibody and thyroid stimulating antibodies in the endocrine exophthalmos. *Acta Endocrinol* 1981; 96: 192-198.
- Shokeir MO, Pudek MR, Katz S, Rootman J, Kendler DL: The relationship of thyrotropin receptor antibody levels to the severity of thyroid orbitopathy. *Clin Biochem* 1996; 29: 187-189.
- Weetman AP: Hypersensitivity: stimulatory (type V). In: *Encyclopedia of life Science*. London: MacMillan.
- Ludgate M, Baker G: Unlocking the immunological mechanism of orbital inflammation in thyroid eye disease. *Clin Exp Immunol* 2002; 127: 193-198.
- Cao HJ, Wang H-S, Zhang Y, Lin HY, Phipps RP, Smith TJ: Aktivation of human orbital fibroblasts through CD40 engagements results in a dramatic induction of hyaluronan synthesis and prostaglandin endoperoxide H synthase-2 expression: insights into potential pathogenic mechanisms of thyroid-associated ophthalmopathy. *J Biol Chem* 1998; 273: 29615-29625.
- Young DA, Evans CH, Smith TJ: Leukoregulin induction of protein expression in human orbital fibroblasts: evidence for anatomical site-restricted cytokine-target cell interactions. *Proc Natl Acad Sci USA* 1998; 95: 8904-8909.
- Cao HJ, Smith TJ: Leukoregulin upregulation of prostaglandin endoperoxide H synthase-2 expression in human orbital fibroblasts. *Am J Physiol* 1999; 277: C1075-C1085.
- Spicer AP, Kaback LA, Smith TJ, Seldin MF: Molecular cloning and characterization of the human and mouse UDP-glucose dehydrogenase genes. *J Biol Chem* 1998; 273: 25117-25124.
- Smith TJ, Wang H-S, Evans CH: Leukoregulin is a potent inducer of hyaluronan synthesis in cultured human orbital fibroblasts. *Am J Physiol* 1995; 268: C382-C388.
- Natt N, Bahn R: Cytokines in the evolution of Graves' ophthalmopathy. *Autoimmunity* 1997; 26: 129-136.
- Avunduk AM, Avunduk MC, Pazarlı H, et al: Immunohistochemical analysis of orbital connective tissue specimens of patients with active Graves ophthalmopathy. *Curr Eye Res* 2005; 30: 631-638.

27. Bahn R: Cytokines in thyroid eye disease: potential for anticytokine therapy. *Thyroid* 1998; 8: 415-418.
28. DeBellis A, DiMartino S, Fiordelisi F, et al: Soluble intercellular adhesion molecule-1 (SICAM-1) concentrations in Graves' disease patients followed up for development of ophthalmopathy. *J Clin Endocrinol Metab* 1998; 83: 1222-1225.
29. Warwar RE: New insights into pathogenesis and potential therapeutic options for Graves' orbitopathy. *Curr Opin Ophthalmol* 1999; 10: 358-361.
30. Bartalena L, Marcocci C, Tanda M, et al: Cigarette smoking and treatment outcomes in Graves' ophthalmopathy. *Ann Intern Med* 1998; 129: 632-635.
31. Vestergaard P: Smoking and thyroid disorders: a meta-analysis. *Eur J Endocrinol* 2002; 146: 153-161.
32. Molténi M, Zulian C, Scrofani S, Della Bela S, Bonara P, Kohn LD, et al: High frequency of T-cell lines responsive to immunodominant epitopes of thyrotropin receptor in healthy subjects. *Thyroid* 1998; 5: 241-247.
33. Heufelder AE, Weetman AP, Ludgate M, Bahn RS: Pathogenesis of Graves' ophthalmopathy. In Prummel MF, ed. *Recent Developments in Graves' Ophthalmopathy*. Dordrecht: Kluwer, 2000.
34. Yolar M, Pazarlı H, Oğuz V: Graves hastalığında yaş ve cinsiyetin göz tutulumuna etkisi. *T.Oft.Gaz.* 1999; 29: 32-36.