

# Erken Glokom ve Glokom Şüphesi Olgularında Optik Koherens Tomografi ile Elde Edilen Retina Sinir Lifi Kalınlığı Ölçümlerinin Tekrarlanabilirliği

Şükrü Bayraktar (\*), Gülçin Türker (\*\*)

## ÖZET

**Amaç:** Retina sinir lifi kalınlığını objektif ve sayısal bir değer olarak ölçmek amacıyla geliştirilmiş olan optik koherens tomografi (OKT) aygıtıyla erken glokomlu ve glokom şüphesi olgularındaki retina sinir lifi kalınlığını saptamak ve elde edilen değerlerin tekrarlanabilirliğini ve optimum muayene koşullarını belirlemek.

**Gereç ve yöntem:** 64 kişinin 113 gözünde OKT ile sinir lifi incelemesi yapıldı. Her gözde üç ardışık ölçüm yapılarak ölçümler arası değişkenlik saptandı. Ayrıca sinyal/gürültü oranının ölçümlerin kalitesine etkisi araştırıldı.

**Sonuçlar:** Olgulardaki ortalama retina sinir lifi kalınlığı  $82.3 \pm 11.4$   $\mu\text{m}$  bulundu. Üst, alt, temporal ve nazal kadran ortalamaları sırasıyla  $102.5 \pm 17.2$ ,  $112.7 \pm 14.5$ ,  $58.8 \pm 32.8$  ve  $65.2 \pm 29.6$   $\mu\text{m}$  idi. Ardışık ölçümler arası değişkenlik tüm retina ortalaması için  $7.2$   $\mu\text{m}$ , üst, alt, temporal ve nazal kadranlar için sırasıyla  $12.3$ ,  $9.8$ ,  $13.5$  ve  $13.7$   $\mu\text{m}$  bulundu. Sinyal / gürültü oranı arttıkça daha iyi ölçümler elde edildiği belirlendi.

**Tartışma:** OKT ile retina sinir lifi kalınlığı ölçümlerinin tekrarlanabilirliği tatmin edici bulunmuştur. Global bir ölçü olan tüm retina ortalamasının tekrarlanabilirliği tek tek kadran ortalamalarına göre daha iyidir.

**Anahtar Kelimeler:** Optik koherens tomografi, retina sinir lifi kalınlığı, ölçümlerin tekrarlanabilirliği.

## SUMMARY

### Reproducibility of Retinal Nerve Fiber Layer Thickness Measurements With Optical Coherence Tomography in Glaucoma Suspects and Patients With Early Glaucoma

**Objective:** To detect retinal nerve fiber loss in early glaucoma cases and in glaucoma suspects with the use of Optical Coherence Tomography (OCT) which was developed in order to provide an objective and quantitative measure of retinal nerve fiber layer, to calculate the reproducibility of consecutive scans and to set the optimum exam conditions for obtaining good quality scans.

**Materials and methods:** Nerve fiber layer was investigated with OCT in 64 eyes of 113 patients. Three consecutive scans were performed for each eye and variability of measured pa-

(\*) İstanbul Beyoğlu Eğitim ve İstanbul Araştırma Hastanesi Göz Kliniği  
Şef Yardımcısı ve İstanbul Cerrahi Hastanesi, Uzman Dr.  
(\*\*) İstanbul Üniversitesi İstanbul Tıp Fakültesi Göz Kliniği, Prof. Dr.

Mecmuaya Geliş Tarihi: 16.07.1999  
Kabul Tarihi: 10.05.2000

rameters were calculated. In addition, any possible effect of signal/noise ratio on the quality of measures was also investigated.

**Results:** For all of the eyes mean retinal average nerve fiber thickness was found to be  $82.3 \pm 11.4 \mu\text{m}$ . Mean superior, inferior, temporal and nasal quadrant averages were  $102.5 \pm 17.2$ ,  $112.7 \pm 14.5$ ,  $58.8 \pm 32.8$  and  $65.2 \pm 29.6 \mu\text{m}$ , respectively. Variability of consecutive scans were calculated to be 7.2, 12.3, 9.8, 13.5 and 13.7  $\mu\text{m}$  for the whole retina, superior, inferior, temporal and nasal quadrants, respectively. It was found that better scans were recorded when signal/noise ratio was higher.

**Discussion:** Reproducibility of retinal nerve fiber layer thickness measurements obtained by OCT was considered to be sufficient. Using the average of whole scan circumference was considered to be more appropriate instead of using quadrant values.

**Key Words:** Optical coherence tomography, retinal nerve fiber layer thickness, reproducibility of measurements.

## GİRİŞ

Glokomda esas bozulma retinadaki sinir liflerinde oluşmaktadır (1). Bu nedenle doğrudan retina sinir liflerinin kalınlığının ölçülmesine yönelik teknikler glokomlu olguların izlemlerinde kullanılmaya başlanmıştır (2-9). Bu çalışmada bunlardan en yenisi olan optik koherens tomografi (OKT) aygıtıyla glokom şüpheli ve erken glokomlu olgulardan elde edilen ilk sonuçlar verilmiş, aygıtın en uygun kullanımıyla ilgili teknik ayrıntılar araştırılmış ve aynı olgudan elde edilen ardışık ölçümler arasındaki bağıntı incelenmiştir.

## GEREÇ ve YÖNTEM

İstanbul Cerrahi Hastanesi Glokom bölümüne başvuran tümü erken glokomlu yada glokom şüphesi tanısı konulmuş 28'i erkek, 36'sı kadın toplam 64 olgunun 113 gözünde olağan glokom muayenelerine ek olarak; olguların onayları alınarak OKT ile retina sinir lifi kalınlıkları ölçüldü.

Test Humphrey-Zeiss firmasına ait aygıt ile gerçekleştirildi. Bu aygıt ışıkla (ses değil) ultrasonografi yapılması prensibiyle çalışmakta olup (3-5) test uygulanan kişinin gözüne 850 nm diod laser ışını gönderilmekte ve bu ışık retina katlarının herbirinden geçerken kırılmakta; sonuçta retinanın histolojik kesitine benzer bir görüntü elde edilmektedir (5-6). Özellikle retina sinir lifleri tabakası da gönderilen ışığı oldukça iyi kırıldığı için hemen ayırd edilebilmektedir (5). Aygıtın içinde entegre olarak bulunan bir monitörden retinanın hangi bölümünün tarandığı izlenebilmekte ve retinadan dönen sinyaller bir bilgisayar aracılığıyla görüntüye dönüştürülmekte ve yine bilgisayar aracılığıyla sinir lifi kalınlığı ölçülebilmektedir (3-4).

Pek çok tarama modu bulunan ve aynı zamanda toplam retina kalınlığını da saptayabilen aygıtta bu çalışmada; sinir lifi ölçümü için çember şeklinde tarama

modları kullanıldı. Bu çemberlerden ilki 7.95 mm çember uzunluğunda ve 2.53 mm çapta olup ortalama 1.5 mm çapındaki optik diskin kenarından yaklaşık 500  $\mu\text{m}$  uzaktaki retinada bulunan sinir liflerini taramaya uygundu. Ancak optik diskleri daha büyük çaplı olan yada peripapiller halo, pigmentasyon veya kresent bulunan olgularda 10.85 mm çember uzunluğu ve 3.45 mm çapa sahip çember ile tarama yapılabilirdi (7). Daha önceki çalışmalarda daha iyi bir tekrarlanabilirliği olduğu belirtildiği için çalışmaya sadece 3.45 mm çaplı çember kullanılarak elde edilen tarama sonuçları alındı. Test öncesi yapımcı firmanın önerisi doğrultusunda olguların pupillaları genişletildi. Tüm olgularda test sırasında aygıtın internal fiksasyon modu kullanıldı (hastanın yeşil renkli ışığa bakması istendi). Her olgunun herbir gözü için ardışık üç ayrı çekim yapıldı. Herbir çekim 2 saniye sürmekteydi. Bu süre içinde hastadan başını oynatmaması ve gözünü kırpmaması istendi.

Elde edilen çekimler üzerinde retina sinir lifi kalınlığı ölçümü moduna girildiğinde aygıt tarafından taramada kullanılan çemberin tümünde, üst, alt, temporal ve nazal kadrantlar ile 30 derecelik dilimlerde retina sinir lifi kalınlığı ortalamaları otomatik olarak hesaplanmaktaydı. Olgulardan elde edilen görüntülere ait örnekler şekil 1,2 ve 3'te gösterilmiştir.

Tekrarlanan ölçümler arası değişkenlik değerinin saptanması için; önce taramanın yapıldığı çemberin tüm çevresinde, daha sonra üst, alt, temporal ve nazal kadrantlarda aynı gözdeki ardışık çekimlerde elde edilen farklı değerlerin varyansı, standart sapması ve değişkenlik katsayısı aşağıdaki formüllerle hesaplandı (8):

$$\text{Varyans} = \frac{1}{n} \sum_{i=1}^n \frac{1}{(k-1)} \sum_{t=1}^k (y_{it} - \bar{y}_i)^2$$

$$\bar{y}_i = \frac{1}{k} \sum_{t=1}^k y_{it}$$

n = göz sayısı

k = kaç kez ölçüm alındığı

yi = i'inci gözün 3 ölçüm ortalaması

yit = i'inci gözden t'inci ölçümde elde edilen değer

Standart sapma =  $\sqrt{\text{Varyans}}$

Değişkenlik katsayısı = Standart sapma / Ortalama \*100

Daha sonra sinyal/gürültü oranıyla sinir lifi kalınlığının arasında bir ilişki olup olmadığının belirlenmesi için tüm retinanın ortalama sinir lifi kalınlığı ile sinyal/gürültü oranının bağıntısına bakıldı.

## SONUÇLAR

Çalışmaya alınan olgularda tarama yapılan çemberin tüm çevresi için (tüm retina ortalaması) retina sinir lifi kalınlığı ortalaması  $82.3 \pm 11.4 \mu\text{m}$  bulundu. Üst kadranda ortalaması  $102.5 \pm 17.2 \mu\text{m}$ , alt kadranda ortalaması  $112.7 \pm 14.5 \mu\text{m}$ , temporal kadranda  $58.8 \pm 32.8 \mu\text{m}$  ve nazal kadranda ise  $65.2 \pm 29.6 \mu\text{m}$  olarak hesaplandı. (Tablo 1).

Ardışık ölçümler arası standart sapma (ölçümler arasındaki değişkenlik) tüm retina ortalaması için 7.2 (m, üst kadranda 12.3  $\mu\text{m}$ , alt kadranda 9.8  $\mu\text{m}$ , temporal kadranda 13.5  $\mu\text{m}$  ve nazal kadranda ise 13.7  $\mu\text{m}$  değeriyle (Tablo2).

Ardışık ölçümler arası değişkenlik katsayıları ise taramanın yapıldığı çemberin tamamı (tüm retina) için %8.7, üst kadranda için %12, alt kadranda için %8.7, temporal kadranda %22.9 ve nazal kadranda %21 değeriyle bulundu (Tablo2).

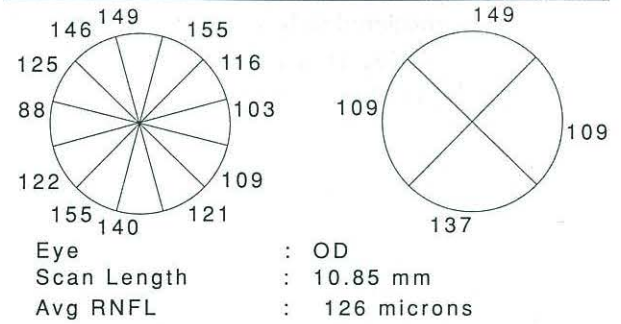
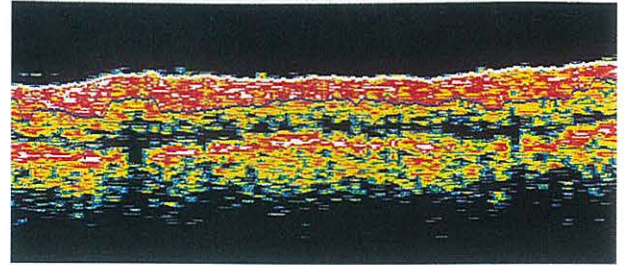
Tablo 1. Retina sinir lifi kalınlığı ( $\mu\text{m}$ )

	Ortalama	Standart sapma
Tüm retina	82.3	11.4
Üst kadranda	102.5	17.2
Alt kadranda	112.7	14.5
Temporal kadranda	58.8	32.8
Nazal kadranda	65.2	29.6

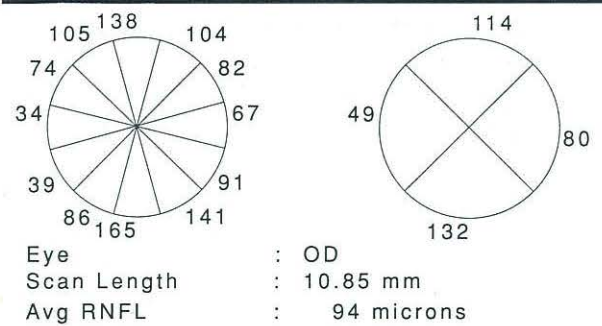
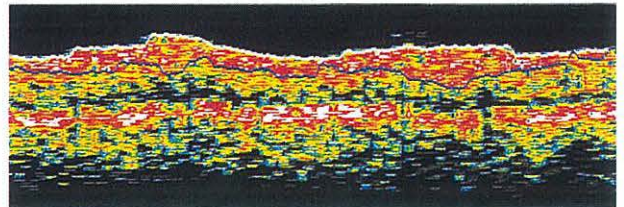
Tablo 2. Ardışık ölçümler arası standart sapma ( $\mu\text{m}$ ) ve değişkenlik katsayıları (%)

	$\mu\text{m}$	%
Tüm retina	7.2	8.7
Üst kadranda	12.3	12
Alt kadranda	9.8	8.7
Temporal kadranda	13.5	22.9
Nazal kadranda	13.7	21

Şekil 1. Retina sinir lifi kalınlığı normal sınırlar içinde bulunan bir hastaya ait OKT



Şekil 2. Retina sinir lifi kalınlığı özellikle alt temporalde azalmış bir hastaya ait OKT



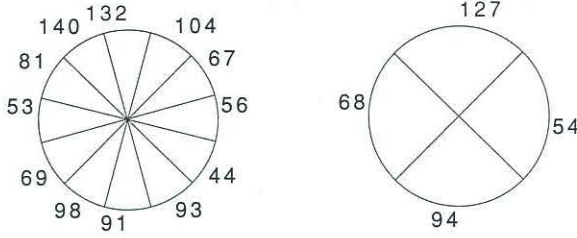
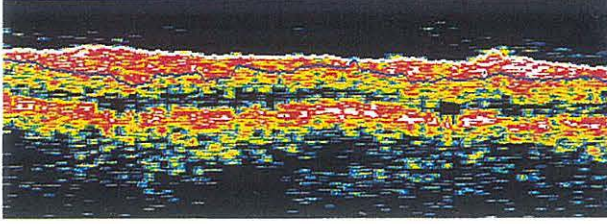
Aynı göze ait tekrarlanan ölçümlerde sinyal/gürültü oranı ile tüm retinanın ortalama sinir lifi kalınlığı arasında bir bağıntı bulunduğu ( $r = 0.37$ ,  $p (0.05)$ ); başka bir deyişle sinyal/gürültü oranı arttıkça sinir lifi kalınlığının daha iyi görüntülediği saptandı.

## TARTIŞMA

Glokomda oluşan sinir lifi harabiyeti geri dönüşümsüz olduğu için erken tanı bu hasarın önlenmesi için çok önemlidir. Yapılan çalışmalar görme alanında herhangi bir bozukluk oluşana kadar retina sinir liflerinin



Şekil 3. Retina sinir lifi kalınlığı alt kadranda ve alt nazalde azalmış bir hastaya ait OKT



Eye : OD  
Scan Length : 10.85 mm  
Avg RNFL : 86 microns

de %30-40 oranında kayıp olabileceğini göstermektedir (1).

OKT cihazı biyolojik dokuların invaziv olmayan bir şekilde yüksek rezolüsyonla tomografik kesitsel görüntülerini elde etmek için geliştirilmiştir (3-6). Aksiyel rezolüsyon 10 (m olup histolojik kesitlerle OKT görüntüleri çok iyi bir bağıntı göstermektedir (6). Optik sinir başındaki değişiklikleri inceleyen aygıtlar ve teknolojilerin tümü taramayı yapan kişi tarafından belirlenen bir referans planına göre inceleme yaparken OKT referans planından bağımsız bir tekniktir (3-7).

Retina sinir lifi tabakasını inceleyen tekniklerin en gelişmişlerinden biri olan ve sinir liflerinin ışığın polarizasyonunu değiştirmesi ilkesiyle inceleme yapan sinir lifi analizörü (NFA-nerve fiber analyser) birtakım öngörülerle sinir lifi kalınlığını belirlemeye çalışmaktadır (2). Bu öngörüler; (a) retinadaki polarizasyon değişiminin tek kaynağının sinir lifleri olduğu, (b) polarizasyonun homojen olduğu ve (c) ışığın tümünün dış retinadan yansıyıp sinir lifi tabakasını iki kez geçtiğidir. Bu öngörüler ancak kısmen doğru olabilirler. OKT aygıtı ise direk olarak sinir lifi tabakasının kalınlığını ölçmektedir (7).

Daha önce yapılan çalışmalarda orta ve ileri glokomlu olgularda OKT ile ölçülen sinir lifi kalınlığı ile olgunun görme alanındaki kayıpların bağıntı gösterdiği saptanmıştır (7,9,10). Bu çalışmada yer alan olguların tümü erken glokomlu yada glokom şüphesi bulunan kişiler olup çoğunda bilgisayarlı görme alanları normal yada çok hafif kayıplar içermektedir. Bu olgularda tüm retina için saptanan ortalama sinir lifi kalınlığı değerleri

orta ve ileri glokomlulara göre yüksek, tümüyle normal kişilere göre bir miktar düşük bulunmuştur (7). Retina kadrana ayrı ayrı incelendiğinde en yüksek sinir lifi kalınlığının alt kadranda bulunduğu, onu üst kadranda izlediği; nazal ve temporal kadranda ise üst ve alt kadrana oranla sinir lifi kalınlığının oldukça az olduğu saptanmıştır.

Glokomda olguların izlenimi için seçilecek yöntemin tekrarlanabilirliğinin çok iyi olması ve ölçüm yönteminden yada ölçümü yapan kişiden kaynaklanan değişkenliğin (fluktuasyon) çok az olması gereklidir. Ancak bu şekilde olguda glokomun kötüleşmesine bağlı olarak ortaya çıkan bozuklukların duyarlı bir şekilde saptanması ve ölçüm hatalarından arınması mümkündür. Bu nedenle yeni geliştirilen tanı ve izlenim araçlarının öncelikle bu açıdan test edilmeleri zorunludur. Bu çalışmada OKT ile tüm retina sinir lifi kalınlığı ortalaması için oldukça iyi bir tekrarlanabilirlik elde edilmiştir, 7.2 µm'lik değer kaynaklarda bildirilen 11 µm değerinden daha iyidir (9). Çalışmamızda üst kadranda ortalama sinir lifi kalınlığının tekrarlanabilirliğini alt kadrana kıyasla daha düşük bulmamızı (üst kadranda ölçümler arası değişkenlik 12.3 µm iken, alt kadranda bu 9.8 µm bulunmuştur) üst kadranda glokoma bağlı kayıpların daha çok bulunmasına bağlamak mümkündür. Glokom nedeniyle sinir lifi kaybının arttığı retina bölgelerinde OKT aygıtıyla elde edilen ardışık ölçümlerin tekrarlanabilirliği diğer retina bölgelerine kıyasla daha düşük olarak bulunmaktadır. Tek tek kadrana ortalamalarına kıyasla tüm retina ortalamasının tekrarlanabilirliği daha yüksek bulunmuştur.

Çalışmamızda elde edilen sonuçlara göre OKT; olgular için uygulanması kolay, ardışık ölçümlerin tekrarlanabilirliği yüksek bir tanı aracı olarak belirlenmiştir. Olguların uzun süreli izlemlerinde fokal kayıpların bulunduğu alanlar gözardı edilmeden; daha çok tüm retina sinir lifi kalınlığı ortalaması ile izlenmelerinin daha yararlı olacağı kanısına varılmıştır.

## KAYNAKLAR

1. Quigley HA, Addicks EM, Green WR: Optic nerve damage in human glaucoma, III: quantitative correlation of nerve fiber loss and visual field defect in glaucoma, ischemic neuropathy, papilledema and toxic neuropathy. Arch Ophthalmol. 1982;100:135-46.
2. Weinreb RN, Dreher AW, Coleman A, Quigley HA, Shaw B, Reiter K: Histopathologic validation of Fourier-ellipsometry measurements of retinal nerve fiber layer thickness. Arch Ophthalmol. 1990;108:557-60.
3. Huang-D, Swanson-EA, Lin-CP, Schuman-JS, Stinson-WG, Chang-W, Hee-MR, Flotte-T, Gregory-K, Puliafito-CA, et-al: Optical Coherence Tomography. Science 1991;254:1178-81.

4. Swanson EA, Izatt JA, Hee MR, et al: In vivo retinal imaging using Optical Coherence Tomography. *Opt Lett.* 1993;18:1864.
5. Hee MR, Izatt-JA, Swanson EA, Huang-D; Schuman-JS; Lin-CP; Puliafito-CA, Fujimoto-JG: Optical coherence tomography of the human retina. *Arch Ophthalmol.*1995;113:325-32.
6. Toth-CA, Narayan-DG, Boppart-SA, Hee-MR, Fujimoto-JG, Birngruber-R, Cain- DiCarlo-CD, Roach-WP: A comparison of retinal morphology viewed by optical coherence tomography and by light microscopy.*Arch-Ophthalmol.* 1997;115: 1425-8.
7. Schuman JS, Hee MR, Puliafito CA, et al: Quantification of nerve fiber layer thickness in normal and glaucomatous eyes using optical coherence tomography-a pilot study. *Arch Ophthalmol* 1995;113:586-96.
8. Katz J, Sommer A: A longitudinal study of age-adjusted variability of automated visual fields. *Arch Ophthalmol* 1987; 105: 1083-86.
9. Schuman-JS, Pedut-Kloizman-T, Hertzmark-E, Hee-MR, Wilkins-JR, Coker-JG, Puliafito-CA, Fujimoto-JG, Swanson-EA: Reproducibility of nerve fiber layer thickness measurements using optical coherence tomography.*Ophthalmology.* 1996; 103: 1889-98.
10. Roh-S, Noecker-RJ, Schuman-JS: Evaluation of coexisting optic nerve head drusen and glaucoma with optical coherence tomography. *Ophthalmology.* 1997; 104: 1138-44.