

## Orbita Tutulumu Gösteren Langerhans Hücreli Histiositozis: İki Olgu Sunumu♦

Dilek Yüksel (\*), Gülten Sungur (\*), Orhan Erden (\*\*), Dilek Ünlübay (\*\*\*), Sunay Duman (\*\*\*\*)

### ÖZET

**Amaç:** Orbita tutulumu gösteren Langerhans hücreli histiositozis (histiositozis X) saptanan iki olguyu takdim etmek.

**Hastalar ve Yöntem:** **Olgu 1:** 3 yaşında sol gözde proptozis bulunan olgunun beyin ve orbita bilgisayarlı tomografi ve magnetik rezonans görüntülemesinde sol temporal ve sfenoid kemik ile orbita dış duvarında doku yıkımı ve orbita tavanında kitle saptandı. Orbita kitlesi kürete edilerek histopatolojik olarak değerlendirildi. **Olgu 2:** 4 yaşında, sol gözde proptozis mevcut olan olgunun bilgisayarlı tomografisinde dış rektusdan sınırları tam ayırt edilemeyen orbita tavanına uzanan kitle, kafatasında yaygın litik lezyonlar tespit edildi. Yaygın skuamalar bulunan saçlı deriden alınan biyopsi histopatolojik olarak değerlendirildi.

**Bulgular:** Her iki olgunun histopatolojik değerlendirme sonucu Langerhans hücreli histiositozis olarak belirlendi. Olgu 1, tek odaklı Langerhans hücreli (eozinofilik) granülom tanısı ile onkoloji hastanesine sevk edilip radyoterapi uygulandı. Olguda 1 yıl süren remisyon sonrası gelişen parsiyel diabetes insipitus ve magnetik rezonans görüntülemelerde infindubulumda kitle lezyonu ile nüks gelişti. Olgu 2 ise, çok odaklı langerhans hücreli granülom tanısı ile onkoloji hastanesinde kemoterapi uygulaması esnasında sepsis nedeniyle kaybedildi.

**Sonuç:** Son yıllarda tek odaklı ve çok odaklı eozinofilik granülom olarak da sınıflanan bu hastalık, çocukluk çağında periorbital ödem, ptozis, proptozis saptanan ve orbital tomografide kemik dokuda litik lezyonlar ve / veya yumuşak doku kitlesi saptanan olgularda hatırlanmalıdır.

**Anahtar Kelimeler:** Langerhans hücreli histiositozis, histiositozis X, Orbita, eozinofilik granülom

### SUMMARY

#### Langerhans' Cell Histiocytosis Showing Orbital Involvement: Two Cases Reports

**Objective:** We aimed to present two cases of Langerhans' cell histiocytosis (histiocytosis X) showing orbital involvement.

**Patients and Methods:** **Case 1:** On the CT and MRI of the 3 year old patient having proptosis on the left eye, there was destruction on the left temporal and sphenoid bones and on the la-

(\*) S.B. Ankara Araştırma ve Eğitim Hastanesi, Göz Kliniği Uzmanı

(\*\*) S.B. Ankara Araştırma ve Eğitim Hastanesi, Göz Kliniği Asistanı

(\*\*\*) S.B. Ankara Araştırma ve Eğitim Hastanesi, Radyoloji Kliniği Uzmanı

(\*\*\*\*) S.B. Ankara Araştırma ve Eğitim Hastanesi, Göz Kliniği Şefi

♦ TOD XXXVI. Ulusal Oftalmoloji Kongresi, Ankara 5-9 Ekim 2002; poster olarak sunulmuştur.

Yazışma adresi: Dilek Yüksel, Meneviş Sok. 34/20, A. Ayrancı - Ankara

Mecmuaya Geliş Tarihi: 07.06.2003  
Düzeltilmeden Geliş Tarihi: 23.02.2004  
Kabul Tarihi: 06.03.2004

teral wall of the orbital cavity, and there was a mass lesion on the orbital roof. After the curettage of the orbital mass, the lesion was evaluated cytopathologically. **Case 2:** On the CT of the 4 year old patient having proptosis on the left eye, there was a mass lesion extending to the orbital roof, whose margins could not be differentiated from the lateral rectus, and there were widespread lytic lesions all over the cranium. The biopsy taken from the hairy skin with diffused squames was evaluated cytopathologically.

**Results:** After the cytopathological evaluation, both cases were diagnosed as Langerhans' cell histiocytosis. Case 1 was referred to the oncology hospital with the diagnosis of single focus langerhans' cell (eosinophilic) granuloma and radiotherapy was performed. After 1 year of remission there was a relapse seen as a partial diabetes insipidus and a mass lesion at the infundibulum detected in MRI. Case 2 was referred to the oncology hospital with the diagnosis of multi focus langerhans' cell granuloma and died during the chemotherapy sessions.

**Conclusion:** The disease classified as single focus or multi focus eosinophilic granuloma in the recent years should come to mind in the cases of periorbital edema, ptosis, and proptosis during childhood with the orbital tomography showing lytic lesions in the bone tissue and/or soft tissue masses.

**Key Words:** Langerhans cell histiocytosis, Histiositocytosis X, orbita, eosinophilic granuloma

## GİRİŞ

Langerhans hücreli histiositozis (Histiositozis X) histiositlerin anormal çoğalması ile karakterize etyolojisi tam olarak belirlenememiş, nadir görülen bir çok sistemi tutan bir hastalıktır (1). Son yıllarda Histiosit Society çocukluk çağı histiositozislerinin sınıflamasını tekrar tanımlamışlardır (2) (Tablo). Langerhans hücreli histiositozis doku yıkımına yol açan lezyonlarla karakterize, kemik ve / veya yumuşak doku tutulumu ile seyreden benign klinik gidiş ile farklı tedavi yaklaşımlarına rağmen yaygın organ tutulumu ile ölümcül olabilen bir hastalıktır. Orbital tumor biyopsilerinde % 1-7 oranında rastlanılmaktadır (3). Langerhans hücreli histiositoziste % 20 oranında orbita tutulumu tanımlanmaktadır (3).

Bu çalışmada orbita tutulumu gösteren langerhans hücreli histiositozis saptanan 2 olgu takdim edilecektir.

## MATERYAL - METOD

### OLGU 1:

3 yaşında sol gözünde 6 aydan beri devam eden proptosis nedeniyle kliniğimize sevk edilen olgunun yapılan muayenesinde üst temporal orbita kenarında ele gelen kitle saptandı. Hastada proptosis dışında göz patolojisi mevcut değildi (Şekil 1A).

Orbita ve beyin bilgisayarlı tomografi ve magnetik rezonans görüntüleme sol temporal kemik skuamoz parçasında, orbita dış duvarında ve sol sfenoid kemik büyük kanadında doku yıkımı ve dış rektus komşuluğunda orbita tavanı ve üst orbital yarığa uzanan, adele

konisi dışında yumuşak doku kitlesi ve dış rektusda kalınlaşma tespit edildi (Şekil 1B, 1C).

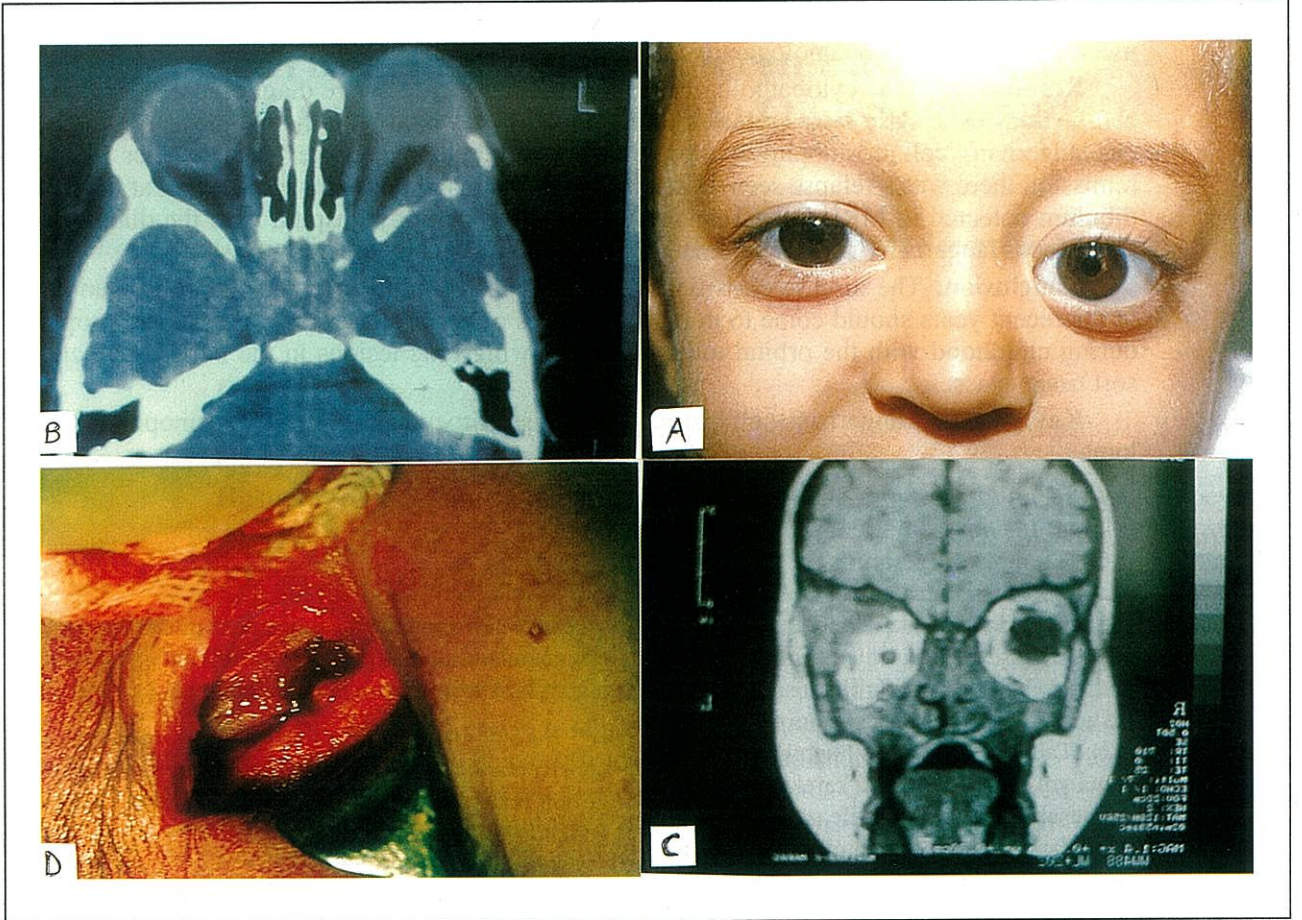
Hastanın yapılan çocuk hematoloji/onkoloji konsültasyonunda fizik muayene ve sistemik tarama bulgularının, mikrositer anemi dışında normal olduğu bildirildi.

Bu bulgular eşliğinde hastaya eksizyonel orbita biyopsisi planlandı ve lateral orbitotomi ile sarı-kahverengi renkli kitle kürete edildi ve histopatolojik olarak değerlendirildi (Şekil 1D).

**Tablo. Histiositozis Sınıflaması**

Class I:	Langerhans hücreli histiositozis
Class II:	Langerhans hücrelerden başka mononükleer fagositlerin histiositozislere
	- Hemofagositik lenfhistiositozis (ailesel ve sporadik)
	- Enfeksiyonla birlikte hemofagositik sendrom
	- Yoğun lenfadenopati ile sinus histiositozisi (Rosai - Dorfman hastalığı)
	- Retikulohistiositoma
	- Jüvenil xantogranuloma
	- Çeşitli / Diğer / Sınıflanmamış
Class III:	Malign Histiositik Hastalıklar
	- Monositik lösemi
	- Malign histiositozis
	- "Olağan" mononükleer fagositik tip
	- Parakortikal interdigitating hücre tipi
	- Langerhans hücre tipi
	- Gerçek histiositik lenfoma

**Sekil 1. Olgu 1:** A: Sol gözde proptozis B: Axial bilgisayarlı tomografisinde sol temporal kemik skuamoz parçasında, orbita dış duvarında doku yıkımı ve dış rektus komşuluğunda yumuşak doku kitlesi C: Koronal magnetik rezonansda orbita tavanı ve üst orbital yarığa uzanan kitlenin görünümü D: Lateral orbital yaklaşım ile biyopsi alınıp kürete edilen kitlenin sarı-kahverengi görünümü



## OLGU 2:

4 yaşındaki olguda, 1 aydan beri sol gözde proptozis, 2 yıldan beri saçlı deri bölgesinde sarı renkli skuamaların bulunduğu saptandı (Şekil 2A,B). Bu skuamalar kulak arkası ve saçlı deride eritemli zeminde, yaygın, deriye yapışık tarzdaydı. Ayrıca göz etrafında ve sırt 2/3 üst kısmında da eritemli alanlarda, 1-3 mm boyutlarında skuamli papüller izlenmekteydi. Proptozis dışında göz bulgusu yoktu.

Orbita ve beyin bilgisayarlı tomografisinde sol orbitada adele konisi dışında, dış rektusun üst-dış bölümünde sınırları dış rektusdan tam olarak ayırt edilemeyen ve orbita tavanına uzanım gösteren yumuşak doku kitlesi saptandı (Şekil 2C). Kafatasında yaygın litik lezyonlar bulunuyordu (Şekil 2D). Ayrıca her iki parietal kemik ve sağda 8. kostada litik lezyon tespit edildi.

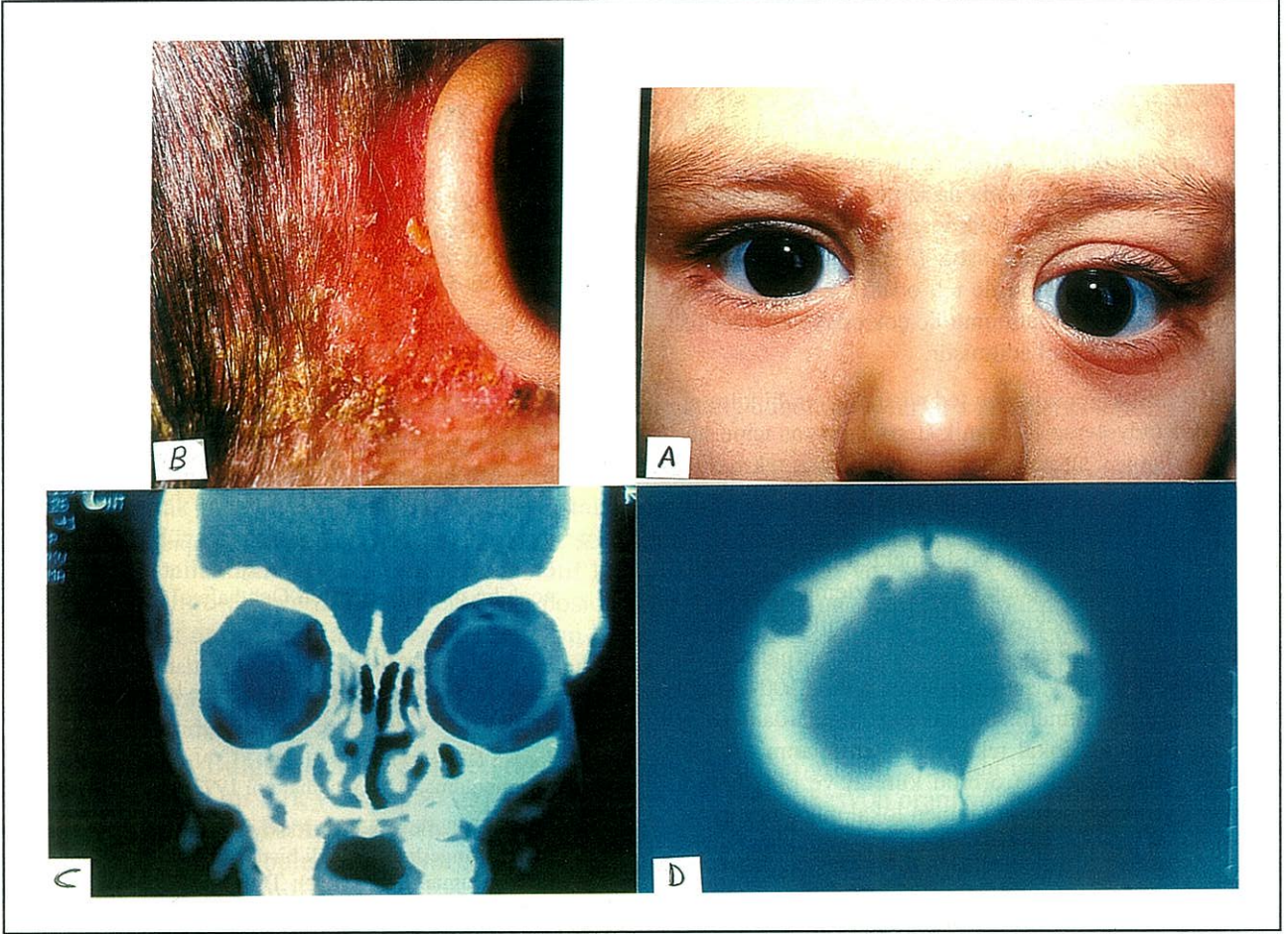
Hastanın yapılan çocuk hematoloji / onkoloji kon-

sultasyonunda fizik muayene bulgularının boyunun sol tarafında 0.5 cm çapında lenfadenopati dışında normal olduğu, ciddi mikrositer anemi dışında diğer sistemik tarama sonuçlarında patoloji bulunmadığı bildirildi. Kemik iliği biyopsisi normaldi. Hastanın ciddi anemisinin cerrahi için risk teşkil etmesi nedeniyle orbita biyopsisi ve küretaj yapılamadı ve saçlı deriden alınan biyopsi histopatolojik olarak değerlendirildi.

## BULGULAR

Her iki hastadan alınan biyopsilerin histopatolojik değerlendirmesinde; yapılan mikroskopik kesitlerde ödemli fibröz stroma içerisinde oval, vesiküler ve çentikli nükleuslu, soluk eozinofilik sitoplazmalı histiosit grubları ve etrafında eozinofil lökositler ve mikst iltihabi hücre infiltrasyonu izlendiği ve S-100 proteininin reaktif olduğu bildirildi.

**Şekil 2. Olgu 2:** **A:** Sol gözde proptozis ve göz çevresinde skuamli papüller **B:** Kulak arkası ve saçlı deride eritemli zeminde yaygın, deriye yapışık skuamli papüllerin görünümü **C:** Koronal bilgisayarlı tomografide dış rektusun üst dış bölümünde sınırları dış rektusdan tam olarak ayırt edilemeyen ve orbita tavanına uzanım gösteren yumuşak doku kitlesi **D:** Kraniumda yaygın litik lezyonla



Bu histopatolojik görünüm **LANGERHANS HÜCRELİ HİSTİOSİTOZİS** olarak tanımlandı.

**OLGU 1:** Tek odaklı Langerhans hücreli (eozinofilik) granülom tanısı ile onkoloji hastanesine sevk edildi. Hastaya burada uygulanan orbita radyoterapisi sonrasında 1 yıl boyunca kitlerde gerileme ve iyileşme izlendiği bildirildi. 1 yıl sonra hastada parsiyel diabetes insipidus gelişmesi üzerine istenen orbita, beyin ve hipofiz magnetik rezonans görüntüleme infundibulum komşuluğunda şüpheli kitle görünümü ve nüks tanımlandı.

**OLGU 2:** Çok odaklı langerhans hücreli (eozinofilik) granülom tanısı ile onkoloji hastanesine sevk edildi ve olgunun kemoterapi uygulanması esnasında sepsis nedeniyle kaybedildiği öğrenildi.

## TARTIŞMA

Langerhans hücreli histiositozis (histiositozis X) lokalize veya yaygın olarak görülebilen histiosit çoğalması nedeniyle bening tek odaklı hastalık (Eozinofilik granülom), kronik çok odaklı hastalık (Hand - Schüller Christian hastalığı: exoftalmus+ kemik lezyonları + diabetes insipidus ) ve akut veya subakut yaygın ölümcül hastalık (Letterer - Siwe Hastalığı) olarak sınıflandırılmaktadır (1). Son yıllarda Lieberman ve ark'nın çalışmalarında, langerhans hücreli histiositozis yerine langerhans hücreli (eozinofilik) granülom tanımının kullanılması ve tek odaklı ve çok odaklı eozinofilik granülom şeklinde sınıflamanın daha uygun olacağı bildirilmiştir (4). 238 olguluk eozinofilik granülom serilerinde %64 oranında tek odaklı, %36 oranında çok odaklı eozinofilik granülom hastası bulunduğu rapor edilmiştir. Tek odağın sıklıkla kemik lezyonları (sıklıkla kafatası, fe-

mur, pelvis kemikleri, kosta, vertebra), nadiren organ veya yumuşak doku (akciğer, lenf nodu, cilt) lezyonları şeklinde ortaya çıktığı bildirilmiştir. Çok odaklı olgularda ise odakların %62.5 oranında sadece kemikte, %23.5 oranında kemik ve yumuşak dokuda, %14 oranında sadece yumuşak dokuda görüldüğü saptanmıştır. Kemik tutulumunun %52 oranında kafatası, %29 oranında femur, %22 oranında kosta olduğu, yumuşak doku tutulumunun ise %14 oranında cilt, %13 oranında lenf nodu, %11 oranında akciğer olduğu rapor edilmiştir (4). 348 olguluk başka bir çalışmada da izole kemik lezyonları, olguların %39'unda tek odaklı veya iki odaklı, %19'unda çok odaklı olarak bulunmuştur (5). Bizim 1. olgumuz sadece kafatası tutulumu ile tek odaklı, 2. olgumuz ise kafatası, kosta ve cilt tutulumu ile çok odaklı eozinofilik granulom olarak kabul edilmiştir.

Eozinofilik granulomun tedavisinde cerrahi küretaj, düşük doz radyoterapi, sistemik steroid, lezyon içine steroid uygulaması, sitotoksik ajan uygulaması, tek başına veya kombine uygulamalar şeklinde yapılabilmektedir (4,6-10). Bu hastalığın insidansı düşük olduğu için tedavi protokolları da farklılık göstermektedir. Bazı olgularda insizyonel biyopsi sonrası sadece izleme ile spontan gerileme görülebilmektedir (11-13). Kemikle sınırlı tek odaklı ve çok odaklı eozinofilik granulom prognozunun iyi olduğu, 7 yıllık yaşam süresinin %96 - 100 olduğu bildirilmiştir (5). Bununla birlikte bazı olgularda 6-18 ay arasında lezyonda lokal tekrarlama tanımlanmıştır (4). Bizim 1. olgumuzda da orbital küretaj ve radyoterapi sonrası 1 yıllık gerilemeyi takiben lokal nüks ile hipofiz tutulumu ve parsiyel diabetes insipidus gelişimi söz konusudur.

Orbital tutulum gösteren Langerhans hücreli granulom ile radyolojik görünüm olarak benzerlik gösteren primer kemik tümörleri (fibrom, fibröz displazi, osteosarkoma) ile metastatik tümörler (nöroblastom, Ewing sarkomu, lenfoblastik lösemi) ve sinus histiositozisi, juvenil ksantogranulom ayırıcı tanıda düşünülmesi gereken hastalıklardır.

Çocukluk çağında periorbital ödem, ptosis, proptosis saptanan ve orbital tomografide kemik dokuda litik lezyonlar ve / veya yumuşak doku kitlesi saptanan olgularda orbital tutulum gösteren Langerhans hücreli histiositozis hatırlanmalıdır.

## KAYNAKLAR

1. Shields JA, Shields CL: Histiocytic tumors and pseudotumors. In: Shield JA, Shields CL. Atlas of Orbital Tumors. Philadelphia, Pa: Lippincott Williams (Wilkins; 1999: 154-164
2. Malone M: The histiocytoses of childhood. *Histopathology* 1991; 19:105-109
3. Henderson JW, Farrow GM: Orbital Tumors. 2 nd ed. New York, NY: Brian C Decker (Thieme Stratton); 1980: 580-584
4. Lieberman PH, Jones CR, Steinman RM, et al: Langerhans cell (eosinophilic) granulomatosis: a clinicopathologic study encompassing 50 years. *Am J Surg Pathol*. 1996; 20: 519-555
5. The French Langerhans Cell Histiocytosis Study Group. A multicentre retrospective survey of Langerhans cell histiocytosis: 348 cases observed between 1983 and 1993. *Arch Dis Child*. 1996; 75: 17-24
6. Kramer TR, Noecker RJ, Miller JM, Clark LC: Langerhans cell histiocytosis with orbital involvement. *Am J Ophthalmol*. 1997; 124: 814-824
7. Kindy-Degnan NA, Laflamme P, Duprat G, Allaire GS: Intralesional steroid in the treatment of an orbital eosinophilic granuloma. *Arch Ophthalmol* 1991; 109: 617-618
8. Harbour JW, Char DH, Ljung BM, et al: Langerhans cell histiocytosis diagnosed by fine needle biopsy. *Arch Ophthalmol* 1997; 115: 1212-1213
9. Jordan DR, McDonalds H, Noel L, Nızalık E: Eosinophilic granuloma. *Arch Ophthalmol* 1993; 111: 134-135.
10. Özmen AT, Baykara M, Aksoy K, Tolunay Ş, Sevinir B: Orbital langerhans hücreli histiositozis olgu sunumu. *Kural G, Duman S (Ed. Ler): TOD XXX. Ulus Kong Bül* (1996 ), Cilt II.s 986-987, Ankara : 1996.
11. Smith JH, Fulton L, O'Brien JM: Spontaneous regression of orbital langerhans cell granulomatosis in a three-year-old girl. *Am J Ophthalmol*. 1999; 128: 119-121.
12. Glover AT, Grove AS: Eosinophilic granuloma of the orbit with spontaneous healing. *Ophthalmology* 1987; 94: 1008- 1012
13. Demirci H, Shields CL, Shields JA, Eagle RC: Bilateral sequential orbital involvement by eosinophilic granuloma. *Arch Ophthalmol* 2002; 120: 978-979