

Apikal Nodüler Subepitelyal Skar Nedeniyle Kontakt Lens Takamayan Keratokonuslu Olgularda Fototerapötik Keratektomi♦

Güzin İskeleli (*), Akif Özdamar (**), Ebru Eroğlu (***), Şehirbay Özkan (*)

ÖZET

Amaç: Keratokonusda kontakt lens kullanımını sınırlayan apikal nodüler subepitelyal skarın tedavisinde excimer lazer fototerapötik keratektominin (FTK) etkinliğini araştırmak.

Yöntem: Korneasında apikal skarı bulunan ve kontakt lens takamayan 3 olgunun 3 gözüne FTK uygulandı. FTK sonrası olgular ortalama $28\pm 27,87$ ay (9 ile 60 ay arası) takip edildi. Takip süresi içerisinde olguların görme keskinlikleri, biyomikroskopik muayeneleri, kornea topografileri ve ultrasonik pakimetreye kornea kalınlık ölçümleri yapıldı.

Bulgular: Bütün olgularda transepitelyal FTK tekniği ile apikal nodüler skar uzaklaştırılabildi. Operasyon öncesi tashihsiz görme keskinliği 3 mps ile 1/10 arasında iken, operasyon sonrası dönemde 4/10 ile 6/10 arasında değişmekteydi. Bütün olguların kornea silindirik refraksiyonlarında yaklaşık yarı yarıya azalma görüldü.

Sonuç: Apikal nodüler subepitelyal skara bağlı olarak kontakt lens takamayan keratokonuslu seçilmiş olgularda FTK, kontakt lens intoleransını azaltarak penetran keratoplastiyi geciktirebilir veya keratoplastiyeye gerek kalmayabilir.

Anahtar Kelimeler: Keratokonus, nodüler subepitelyal kornea skarı, fototerapötik keratektomi

SUMMARY

Phototherapeutic Keratectomy for the Keratoconus Patients Who Were Unable to Wear Contact Lenses Due To Apical Nodular Subepithelial Scar

Purpose: To evaluate the efficiency of phototherapeutic keratectomy (PTK) for the treatment of apical nodular subepithelial corneal scars limiting contact lens wear of keratoconus patients.

Method: PTK was performed for 3 eyes of 3 patients who were intolerant to contact lens wear because of corneal apical scar. After PTK patients were followed-up for mean $28\pm 27,87$ months (ranged from 9 to 60 months). In the follow up period, visual acuity, biomicroscopy, corneal topography and corneal thickness measurement by ultrasonographic pachymetry were performed to all patients.

(*) Prof. Dr., İ. Ü. Cerrahpaşa Tıp Fakültesi Göz Hastalıkları Anabilim Dalı

(**) Doç. Dr., İ. Ü. Cerrahpaşa Tıp Fakültesi Göz Hastalıkları Anabilim Dalı

(***) İ. Ü. Cerrahpaşa Tıp Fakültesi Göz Hastalıkları Anabilim Dalı Araştırma görevlisi

♦ XXXV. Ulusal Oftalmoloji Kongresi'nde poster olarak sunulmuştur.

Mecmuaya Geliş Tarihi: 09.05.2002

Kabul Tarihi: 28.03.2002

Results: By transepithelial PTK technic, apical nodular scar was removed for all patients. Uncorrected visual acuities ranged from finger counting from 3 meters to 20/200 before surgery and improved 20/50 to 20/30 postoperatively. Refractive cylinder was reduced approximately by half.

Conclusion: PTK may delay or avoid penetrating keratoplasty in selected patients with keratoconus who are contact lens intolerant due to the apical nodular scars.

Key Words: Keratoconus, nodular subepithelial corneal scar, phototherapeutic keratectomy.

GİRİŞ

Keratokonüs, santral yada parasantral korneanın ilerleyici, noninflamatuar ektazik bir hastalıdır. Keratokonusta kornea transplantasyonu endikasyonları, görme aksı üzerinde oluşan skar dokusuna bağlı görme azlığıdır yada keratokonusa bağlı olarak gelişen irregüler astigmatizmanın düzeltilmesinde kullanılan kontakt lenslere karşı intolerans meydana gelmesidir. Kontakt lens takamamanın önemli nedenlerinden birisi kontakt lense bağlı kronik epitel abrazyonuna bağlı olarak ortaya çıkan santral lokalizasyonlu kabarık, subepitelyal fibrotik skar oluşumudur. Korneada ektazik koninin tepe noktasında oluşan nodüler subepitelyal skar, kontakt lens en iyi şekilde uygulansa bile noktavi keratopati, epitel erozyonu ve buna bağlı batma ve rahatsızlık hissi-ne neden olarak kontakt lens kullanımının sınırlanmasına neden olur (1). Yüzeysel mekanik keratektomi yöntemi ile bu nodüler skar santral korneadan uzaklaştırılabilmesine karşılık, nükslerin görülmesi diğer tedavi yöntemlerinin araştırılmasına neden olmuştur.

Bu çalışmada ektatik kon üzerinde meydana gelen subepitelyal nodüler apikal skara bağlı olarak kontakt lens takamayan 3 keratokonuslu hastanın 3 gözüne uygulanan fototerapötik keratektomi (FTK) sonuçları değerlendirilmiştir.

MATERYAL ve METOD

Nodüler subepitelyal kornea skarı nedeniyle kontakt lens takamayan 3 keratokonus hastasının 3 gözü çalışma

kapsamına alındı. Hastaların 3'ü de kadın, yaş ortalaması $36 \pm 11,27$ idi. Hastaların tümünde yabancı cisim hissi, fotofobi, sulanma ve ağrı şikayeti nedeni ile kontakt lens kullanamama yada lens kullanma sürelerinde azalma vardı. Bunlara ilişkin veriler tablo 1'de gösterilmiştir. Bu hastaların FTK öncesi ve sonrası ultrasonik pakimetre ile kornea kalınlıkları ölçülmüş (tablo-2) ve kornea topografileri yapılmıştır.

Hastaların tümüne 193-nm argon-fluoride excimer laser (1. olgu için Summit Omnimed, 2. ve 3. olgular için Summit SVS Apex Plus, Waltham Mass.) kullanılarak fototerapötik keratektomi (FTK) uygulandı. Hastalara uygulanacak yöntemin detayları ve muhtemel komplikasyonları anlatılarak izin formu alındı. Girişim topikal anestezi altında yapıldı. Hastalara bir damla proparakain hidroklorür (Alcaine) damlatılarak povidon iodin (Betadine) ile kapak temizliği yapıldı. Hastaların kapaklarına drep yapıştırılarak blefarosta ile açıldı. Metil selüloz konsantrasyonu nodüler skar açıkta kalacak şekilde ayarlanarak kornea epitel yüzeyine uygulandı. Hastadan laser mikroskop ünitesinde yer alan yeşil fiksasyon ışığına bakması istendi ve başı, iris yüzeyi yatay ile paralel olacak şekilde ayarlandı. Paraaksiyel 2 adet He-Ne ışını kornea apeksinde kesişecek şekilde ayarlanarak FTK işlemine başlandı. FTK işlemi için excimer laser 180 mJ/cm², 10 Hz tekraralama hızı ve 3.00 mm optik zon parametrelerinde uygulandı. Tedavi esnasında hasta başı sirküler olarak hareket ettirilerek tedavi zonu kenarında basamak oluşumu engellenmeye çalışıldı. Ablasyon esnasında sağlam kornea alanlarını maskelemek için metil selülozun yayılımına dikkat edildi. Tüm hastalarda 300

Tablo 1. Hastalara ait bilgiler

Olgu	Yaş	FTK Öncesi Lens Takma Süresi	FTK Öncesi Günlük Lens Kullanım Süresi (saat)	FTK Sonrası İzleme Süresi
1- (K)	42 (sol)	17 yıl	3	60 ay
2- (K)	43 (sol)	25 yıl	4.5	15 ay
3- (K)	23 (sağ)	7 yıl	5	9 ay
Ortalama	36 ± 11.27			28 ± 27.87 ay

Tablo 2. Kornea pakimetresi

Olgu	FTK Öncesi	FTK Sonrası
1	0.440 mm	0.425 mm
2	0.477 mm	0.457 mm
3	0.480 mm	0.445 mm

ile 400 pulse (ort) kullanılarak subepitelyal nodüler skar uzaklaştırıldı. FTK sonrası göze tobramisin pomad uygulanarak 3 gün süre ile kapatıldı. Bütün hastalara FTK sonrası 5 gün süre ile tobramisin damla 4x1, epitel kapandıktan sonra 2 hafta süre ile florometalon damla 4x1 uygulandı.

BULGULAR

Olguların FTK öncesi biyomikroskopik muayenelelerinde apikal nodül bölgesinde noktavi epitel erozyonları mevcuttu. FTK sonrası 2 hasta 6 hafta sonra sert gaz geçirgen (SGG) kontakt lenslerini 8 saat ve üzerinde takabildiler. Bir hasta ise kontakt lense gerek kalmaksızın, görmesi tashihle tam olduğu için gözlük kullanmaya başladı. Ortalama 28±27,87 aylık takip süresi boyunca (tablo-1) korneaların aynı kaldığı görüldü. Olguların FTK öncesi ve sonrası bulguları tablo-3 ve tablo-4 de gösterildiği gibi; refraktif astigmatizma, FTK öncesi ortalama 4.75±1.00 diyoptri iken, FTK sonrası ortalama 2.50±0,25 diyoptriye düşerek yaklaşık yarı yarıya bir azalma göstermiştir. Hastaların tashihsiz görme dereceleri sırasıyla 3 mps, 0.05, 1/10 iken, FTK sonrası 4/10, 5/10, 6/10'a yükselmiştir. FTK öncesi -4.00, -5.50 diyoptrili kontakt lens kullanıp vizyonları 8/10 ve 9/10 olan hastaların, kontakt lens diyoptrileri FTK sonrası -1.00 diyoptriye inmiş ve vizyonları 10/10 olmuştur. Sadece 3. hastanın lens diyoptrisi FTK öncesi -0.75 diyoptri olup, FTK sonrası -0.50 (105°+2.50) diyoptrilik bir refraksiyon tashihi ile görmesi tam olduğu için gözlük kullanmayı tercih etmiştir (hastanın sağ gözü keratoplastiydi). Operasyon öncesi dönemde kornea topo-

rafisinde santral korneadaki düzensizliğe bağlı plasido halkalarında meydana gelen parçalanma, operasyon sonrası dönemde tüm olgularda düzelme göstererek santral bölgede kornea topografi haritalarının alınabilmesine olanak sağlanmıştır. Resim 1'de 2 no'lu hastanın FTK sonrası kornea fotoğrafı görülmektedir.

TARTIŞMA

Keratokonus hastalarında kontakt lensle görme keskinliğinin arttırılamaması (%43) ve kontakt lens intoleransı (%32), kontakt lens ile görsel rehabilitasyon sağlamada başarısızlık nedenleri arasında en önemli faktörlerdir (2). Keratokonuslu hastalarda kontakt lens kullanımına bağlı oluşan epitelyal abrazyonlar sonucu gelişen skar dokusu ilk kez Moodaley ve arkadaşları tarafından "proud nebula" olarak tanımlanmıştır (1). Kontakt lens kullanımını önleyen faktörler arasında önemli rol oynayan nodüler skar dokusunun histopatolojik görünümü, dağınık yerleşim gösteren fibriller kollajen ve aralara serpiştirilmiş az sayıda keratositten oluşmaktadır. Bu dokuda yerleşen epitelde hemidesmozomlarda azalma, çok katlı bazal membran ile birlikte epitelde yer yer parçalanma görülür. Nodül, Bowman membranının ön kısmında lokalize olduğu için kolaylıkla diseksiyon planı oluşturularak uzaklaştırılabilir (1). Mekanik uzaklaştırma yöntemleri sonrası nüks olaylarına rastlanması ve excimer laserin kornea cerrahisinde kullanılmaya başlanması, apikal skar dokusunun uzaklaştırılmasında FTK yönteminin kullanılmasını ortaya çıkarmıştır (3).

Çalışmamızda 3 hastamızda da nodüler skar dokusunun başarı ile uzaklaştırılması ve hastaların kontakt lens intoleranslarının ortadan kalkması, bu yöntemin mekanik uzaklaştırma yöntemine göre diğer bir seçenek olabileceğini göstermektedir. Steinert ve Puliafito, daha önce mekanik uzaklaştırma yöntemi ile apikal nodüler skar tedavisi yapılan bir olguda nüks görüldüğünü ve FTK yöntemi uygulanan hastada tekrar nüks ortaya çıkmadığını bildirmişlerdir (4). Bizim çalışmamızda da ortalama 28±27,87 ay takip süresi boyunca nodüler skar dokusunda nüks görülmemesi, bu yöntemin mekanik

Tablo 3. FTK öncesi bulgular

Olgu	Keratometri Değeri	Refraksiyon	Sferik Eşdeğer	Tashihsiz Görme	Düzeltilmiş Görme Keskinliği
1	6.50 / 7.00	-5.50 (15°-4.75)	-8.00	3 mps	8-9/10 (-4.0 D'li kontakt lens ile)
2	6.40 / 6.90	-9.00 (100°-3.75)	-11.00	0.05	9/10 (-5.50 D'li kontakt lens ile)
3	6.20 / 6.90	-2.00 (25°-5.75)	-5.00	1/10	9/10 (-0.75 D'li kontakt lens ile)

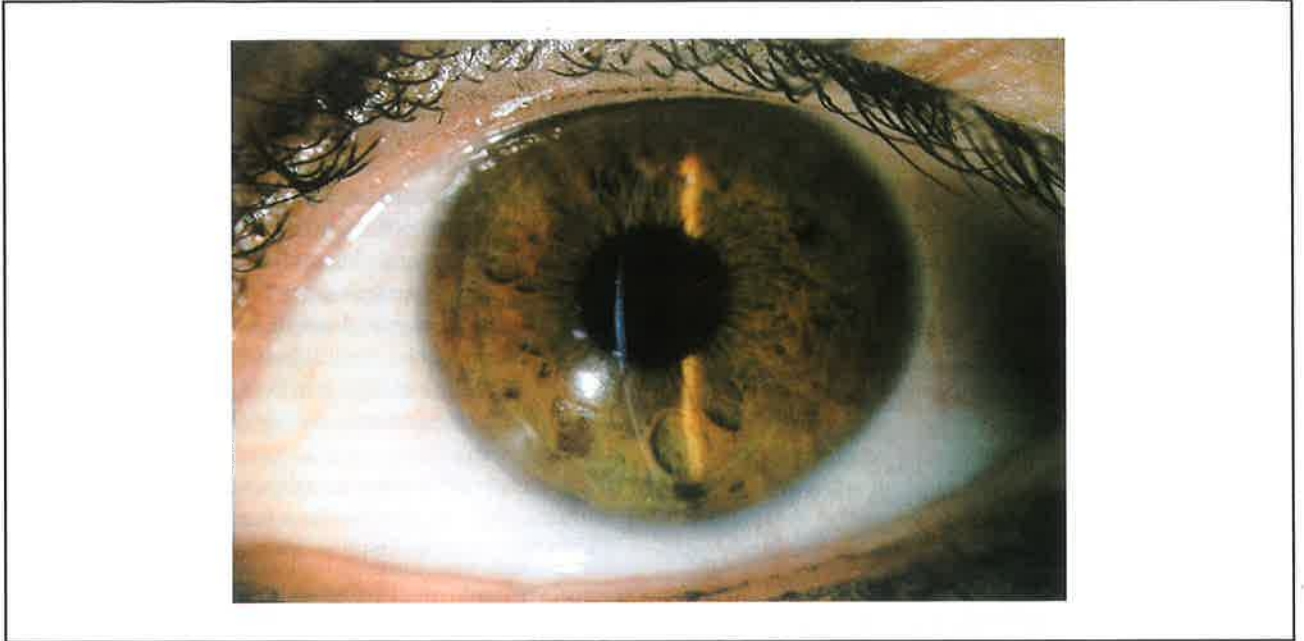
D= diyoptri

Tablo 4. FTK sonrası bulgular

Olgu	Keratometri Değeri	Refraksiyon	Sferik Eşdeğer	Tashihsiz Görme	Düzeltilmiş Görme Keskinliği
1	6.90 / 7.30	-0.75 (145°-2.75)	-2.25	4/10	10/10 (-1.00 D'li kontakt lens ile)
2	6.60 / 7.20	-2.25 (130°-2.25)	-3.50	5/10	10/10 (-1.00 D'li kontakt lens ile)
3	6.90 / 7.45	-0.75 (105°+2.50)	+0.50	6/10	10/10 [-0.50 (105°+2.50) gözlük tashihi ile]

D= diyoptri

Resim 1. 2 no'lu hastanın FTK sonrası kornea fotoğrafı



uzaklaştırma yöntemine göre daha başarılı olduğunu düşündürmektedir. Ancak çalışma şeklinin mekanik yöntemle randomize edilerek karşılaştırmanın yapılmaması ve olgu sayısının sınırlı oluşu dikkate alındığında, bu konuda daha kesin yargıya ulaşmak için geniş olgu serilerini içeren karşılaştırmalı çalışmalara ihtiyaç vardır.

Kanpolat ve arkadaşlarının yaptığı bir çalışmada 18 keratokonuslu kornea butonu ışık ve elektron mikroskopi ile incelenmiş; ışık mikroskopisinde, santral kornea kesitlerinde belirgin epitel incelmeye ve dejeneratif değişikliklere eşlik eden bazal membran ve bowman tabakasında kırılma ve katlanmalara bağlı düzensiz bir görünüm saptanmıştır. Elektron mikroskopik olarak ise; santral kornea kesitlerinde epitel hücrelerinde belirgin dejeneratif değişiklikler görülmüş, bu hücrelerin hücre ve çekirdek zarlarında parçalanma ve kromatin materyalinin dağılımında bozulma saptanmıştır. Ayrıca santral ve

midperiferik korneada kollajen lamellerin daha ince ve düzensiz olduğu, bu bölgelerdeki kollajen lameller arasındaki hücreler arası dolgu maddesi miktarının artmış olduğu görülmüş ve düzensiz çekirdekleriyle karakterize dejenerer keratositler izlenmiştir (5). Kornea epiteli ve stroma keratositleri arasında oluşan karşılıklı etkileşim, epitel iyileşmesini ve kornea stromasının yeniden şekillenmesini etkiler. Oküler yüze mekanik travma sonrası travmaya uğrayan bölge altında yer alan stroma keratositlerinin azaldığı bilinmektedir (6). Wilson ve arkadaşları bu keratosit kaybının apoptozise bağlı olarak geliştiğini göstermişlerdir (7). Keratosit apoptozisi sonucu keratositler 2 ile 4 gün içerisinde migrasyon ve proliferasyon ile yeniden çoğalmaktadır. Yeniden çoğalan hücreler miyofibroblastik hücreleri aktive ederek kollajen, hyalüronik asit, kornea epitel iyileşmesini düzenleyen büyüme faktörleri ve yara iyileşmesinin diğer maddelerini açığa çıkarmaktadır. Bu oluşum, mekanik uzaklaştırma sonrası görülen ve nükse neden olan stro-

ma skarı oluşumunu başlatabilir. Ancak kornea epitelinin excimer laser ile uzaklaştırılması, mekanik yöntemlere göre daha az keratosit apoptozisine neden olmaktadır (6). Bizim çalışmamızda kornea epiteli ile subepitelyal nodüler skar dokusunun aynı anda excimer laser ile uzaklaştırılması, keratosit apoptozisini azaltarak yeni skar oluşumuna giden süreci engelleyerek nüksü önlemiş olabilir.

Sonuç olarak kontakt lens kullanımını engelleyen subepitelyal nodüler skarlı olgularda FTK yöntemi ile skarın uzaklaştırılması, penetran keratoplastiyi geciktiren veya önleyebilen ve mekanik yöntemlere göre nüks riskini azaltan avantajlı bir yöntemdir.

KAYNAKLAR

1. Moodaley L, Buckley RJ, Woodward EG: Surgery to improve contact lens wear in keratoconus. *The CLAO Journal* 1991; 17: 129-131.
2. Dana MR, Putz JL, Viana MA, et al: Contact lens failure in keratoconus management. *Ophthalmology* 1992; 99: 1187-1192.
3. Ward MA, Artunduaga G, Thompson KP, Wilson LA, Stulting RD: Phototherapeutic keratectomy for the treatment of nodular subepitelyal corneal scars in patients with keratoconus who are contact lens intolerant. *The CLAO Journal* 1995; 21: 130-132.
4. Steinert RF, Puliafito CA: Excimer laser phototherapeutic keratectomy for a corneal nodule. *Refract Corneal Surg.* 1990; 6: 352.
5. Kanpolat A, Alp MN, Görgün M, Abban G: Keratokonusde kornea histopatolojisi. *MN Oftalmoloji*, 1998; 2: 165-168.
6. Helena MC, Bearveldt F, Kim WJ, Wilson SE: Keratocyte apoptosis after corneal surgery. *Invest Ophthalmol Vis Sci* 1998; 39: 276-283.
7. Wilson SE, He YG, Weng J, et al: Epithelial injury induces keratocyte apoptosis: hypothesized role for the interleukin-1 system in the modulation of corneal tissue organization and wound healing. *Exp Eye Res.* 1996; 62: 325-337.